This is a digital copy of a book that was preserved for generations on library shelves before it was carefully scanned by Google as part of a project to make the world's books discoverable online.

It has survived long enough for the copyright to expire and the book to enter the public domain. A public domain book is one that was never subject to copyright or whose legal copyright term has expired. Whether a book is in the public domain may vary country to country. Public domain books are our gateways to the past, representing a wealth of history, culture and knowledge that's often difficult to discover.

Marks, notations and other marginalia present in the original volume will appear in this file - a reminder of this book's long journey from the publisher to a library and finally to you.

Usage guidelines

Google is proud to partner with libraries to digitize public domain materials and make them widely accessible. Public domain books belong to the public and we are merely their custodians. Nevertheless, this work is expensive, so in order to keep providing this resource, we have taken steps to prevent abuse by commercial parties, including placing technical restrictions on automated querying.

We also ask that you:

+ *Make non-commercial use of the files* We designed Google Book Search for use by individuals, and we request that you use these files for personal, non-commercial purposes.
+ *Refrain from automated querying* Do not send automated queries of any sort to Google's system: If you are conducting research on machine translation, optical character recognition or other areas where access to a large amount of text is helpful, please contact us. We encourage the use of public domain materials for these purposes and may be able to help.
+ *Maintain attribution* The Google "watermark" you see on each file is essential for informing people about this project and helping them find additional materials through Google Book Search. Please do not remove it.
+ *Keep it legal* Whatever your use, remember that you are responsible for ensuring that what you are doing is legal. Do not assume that just because we believe a book is in the public domain for users in the United States, that the work is also in the public domain for users in other countries. Whether a book is still in copyright varies from country to country, and we can't offer guidance on whether any specific use of any specific book is allowed. Please do not assume that a book's appearance in Google Book Search means it can be used in any manner anywhere in the world. Copyright infringement liability can be quite severe.

About Google Book Search

Google's mission is to organize the world's information and to make it universally accessible and useful. Google Book Search helps readers discover the world's books while helping authors and publishers reach new audiences. You can search through the full text of this book on the web at `http://books.google.com/`

A propos de ce livre

Ceci est une copie numérique d'un ouvrage conservé depuis des générations dans les rayonnages d'une bibliothèque avant d'être numérisé avec précaution par Google dans le cadre d'un projet visant à permettre aux internautes de découvrir l'ensemble du patrimoine littéraire mondial en ligne.

Ce livre étant relativement ancien, il n'est plus protégé par la loi sur les droits d'auteur et appartient à présent au domaine public. L'expression "appartenir au domaine public" signifie que le livre en question n'a jamais été soumis aux droits d'auteur ou que ses droits légaux sont arrivés à expiration. Les conditions requises pour qu'un livre tombe dans le domaine public peuvent varier d'un pays à l'autre. Les livres libres de droit sont autant de liens avec le passé. Ils sont les témoins de la richesse de notre histoire, de notre patrimoine culturel et de la connaissance humaine et sont trop souvent difficilement accessibles au public.

Les notes de bas de page et autres annotations en marge du texte présentes dans le volume original sont reprises dans ce fichier, comme un souvenir du long chemin parcouru par l'ouvrage depuis la maison d'édition en passant par la bibliothèque pour finalement se retrouver entre vos mains.

Consignes d'utilisation

Google est fier de travailler en partenariat avec des bibliothèques à la numérisation des ouvrages appartenant au domaine public et de les rendre ainsi accessibles à tous. Ces livres sont en effet la propriété de tous et de toutes et nous sommes tout simplement les gardiens de ce patrimoine. Il s'agit toutefois d'un projet coûteux. Par conséquent et en vue de poursuivre la diffusion de ces ressources inépuisables, nous avons pris les dispositions nécessaires afin de prévenir les éventuels abus auxquels pourraient se livrer des sites marchands tiers, notamment en instaurant des contraintes techniques relatives aux requêtes automatisées.

Nous vous demandons également de:

+ *Ne pas utiliser les fichiers à des fins commerciales* Nous avons conçu le programme Google Recherche de Livres à l'usage des particuliers. Nous vous demandons donc d'utiliser uniquement ces fichiers à des fins personnelles. Ils ne sauraient en effet être employés dans un quelconque but commercial.

+ *Ne pas procéder à des requêtes automatisées* N'envoyez aucune requête automatisée quelle qu'elle soit au système Google. Si vous effectuez des recherches concernant les logiciels de traduction, la reconnaissance optique de caractères ou tout autre domaine nécessitant de disposer d'importantes quantités de texte, n'hésitez pas à nous contacter. Nous encourageons pour la réalisation de ce type de travaux l'utilisation des ouvrages et documents appartenant au domaine public et serions heureux de vous être utile.

+ *Ne pas supprimer l'attribution* Le filigrane Google contenu dans chaque fichier est indispensable pour informer les internautes de notre projet et leur permettre d'accéder à davantage de documents par l'intermédiaire du Programme Google Recherche de Livres. Ne le supprimez en aucun cas.

+ *Rester dans la légalité* Quelle que soit l'utilisation que vous comptez faire des fichiers, n'oubliez pas qu'il est de votre responsabilité de veiller à respecter la loi. Si un ouvrage appartient au domaine public américain, n'en déduisez pas pour autant qu'il en va de même dans les autres pays. La durée légale des droits d'auteur d'un livre varie d'un pays à l'autre. Nous ne sommes donc pas en mesure de répertorier les ouvrages dont l'utilisation est autorisée et ceux dont elle ne l'est pas. Ne croyez pas que le simple fait d'afficher un livre sur Google Recherche de Livres signifie que celui-ci peut être utilisé de quelque façon que ce soit dans le monde entier. La condamnation à laquelle vous vous exposeriez en cas de violation des droits d'auteur peut être sévère.

À propos du service Google Recherche de Livres

En favorisant la recherche et l'accès à un nombre croissant de livres disponibles dans de nombreuses langues, dont le français, Google souhaite contribuer à promouvoir la diversité culturelle grâce à Google Recherche de Livres. En effet, le Programme Google Recherche de Livres permet aux internautes de découvrir le patrimoine littéraire mondial, tout en aidant les auteurs et les éditeurs à élargir leur public. Vous pouvez effectuer des recherches en ligne dans le texte intégral de cet ouvrage à l'adresse `http://books.google.com`

LANE MEDICAL LIBRARY STANFORD
L261 .D75 1903 STOR
Le micrococcus neoformans et les neopla
24503317435

LANE

MEDICAL LIBRARY

JANE LATHROP STANFORD
JEWEL FUND

64495

E. DOYEN

Le Micrococcus Neoformans

et les Néoplasmes

Photographies de Clément-Maurice
Photogravure de Van Leer

LANE LIBRARY

PARIS
LIBRAIRIE C. REINWALD
SCHLEICHER FRÈRES ET Cie, ÉDITEURS
15, RUE DES SAINTS-PÈRES, 15

1903

Tous Droits réservés.

LANE LIBRARY

L261
D75
1903

Le

Micrococcus Neoformans

et les Néoplasmes[1]

La question du parasitisme du cancer a donné lieu à des discussions stériles, parce qu'elles n'étaient appuyées sur aucune observation scientifique.

Actuellement il paraît hors de doute :

1° Que les néoplasmes, sans exception, sont la manifestation d'une infection parasitaire.

2° Que le processus qui préside à la formation des néoplasmes est,

Fig. 1. — Culture jeune du micrococcus neoformans sur bouillon. — Grossissement : 1 500 diam.

Fig. 2. — Micrococcus neoformans, culture plus âgée de 24 heures. — Grossissement : 1 500 diam.

dans son essence, un processus inflammatoire très voisin du processus qui préside à la formation des tubercules et des masses actinomicosiques, lésions nettement parasitaires.

L'inflammation est la réaction des cellules normales contre les

1. Congrès international de Médecine de Madrid. Avril 1903.

irritants physiques et chimiques aussi bien que contre les irritants de nature parasitaire.

On la retrouve dans l'évolution des divers néoplasmes tout aussi bien que dans le furoncle, dans le tubercule, dans la lèpre, dans la syphilis, dans l'actinomycose, mais il y a des inflammations de types différents. De ce que le cancer aurait une évolution différente de celle des lésions parasitaires bien connues et bien déterminées, il ne s'ensuit pas naturellement que le processus initial qui aboutira à la lésion confirmée dut être séparé de l'ensemble des phénomènes inflammatoires. Il serait aussi peu logique de prétendre que, des tubercules et du furoncle, le second seul appartint à la classe des lésions inflammatoires, parce que l'évolution de chacun d'eux est absolument différente.

Nos premières recherches sur le micrococcus neoformans[1] ont été communiquées en décembre 1901 à l'Académie de médecine et en avril 1902 au Congrès de chirurgie de Berlin.

Nous allons étudier successivement les propositions suivantes :

1° Les néoplasmes à marche rapide contiennent dans leurs tissus un microbe particulier, le « micrococcus neoformans », qui peut être décelé sur les lamelles, dans les coupes et par la culture.

2° L'inoculation du micrococcus neoformans à diverses espèces animales détermine l'évolution de lésions toutes spéciales, soit simplement inflammatoires, soit nettement néoplasiques, et absolument identiques à certaines lésions néoplasiques chez l'homme.

3° Les toxines du micrococcus neoformans déterminent chez les cancéreux une réaction analogue à celle de la tuberculine chez les tuberculeux. Les essais de sérothérapie préventive et curative ont donné depuis deux ans des résultats suffisants pour qu'il soit impossible de leur refuser toute importance.

1° **Recherche du micrococcus neoformans dans les différents types de néoplasmes.** — Ensemencez dans un bouillon approprié, avec toutes les précautions de rigueur, de volumineux fragments de la zone d'accroissement d'une tumeur non ulcérée, vous verrez se développer, au bout de 18 à 24 heures au plus tôt, de trois à six jours au plus tard, un microcoque facile à mettre en évidence par les couleurs d'aniline, et susceptible d'être transplanté de la première culture sur des milieux solides : gélose simple et glucosée, gélatine-peptone, sérum gélatinisé, pomme de terre, carotte, etc.

1. Pli cacheté déposé à l'Académie de médecine le 25 novembre 1901. In *Revue critique de méd. et de chir.*, n° 12, décembre 1901.

Fig. 3. — Micrococcus neoformans. — Culture sur bouillon. Formes en chaînette. — Grossissement : 2000 diam.

Fig. 4. — Tube stérile : diplocoques du sédiment se colorant mal par le Gram. — Grossissement : 1500 diam.

Fig. 5. — Tube stérile : gros diplocoque du sédiment coloré par le Gram. — Grossissement : 3000 diam.

Les cultures positives donnent, sans exception et à l'état de *pureté*, un microcoque qui ne se développe le plus souvent qu'au bout de vingt-quatre à quarante-huit heures, parfois au bout de quatre ou cinq jours. On trouve alors dans le bouillon des diplocoques et des courtes chaînettes d'éléments de grosseur très variable. Ces chaînettes se bifurquent fréquemment en Y. Transplanté sur un milieu solide approprié, ce microcoque donne sur gélose une culture d'un blanc grisâtre, uniforme, et qui s'attache à l'aiguille de platine en gros filaments visqueux.

Ce microcoque liquéfie très lentement la gélatine, et la partie liquéfiée présente une consistance oléagineuse.

Sur sérum gélatinisé, on observe une culture fine, d'un blanc grisâtre ; sur carotte une fine couche blanchâtre ; sur pomme de terre, la culture est à peu près invisible et se présente sous l'aspect d'une mince couche humide, qui ne se voit qu'à l'examen oblique.

Le microccocus neoformans se conserve en piqûre verticale sur les tubes de gélose glucosée à 2 p. 100. Il est facultativement anaérobie.

Dans le bouillon, la culture est très analogue à celle du streptocoque pyogène et le milieu se clarifie rapidement. On obtient dans les ballons d'un litre la formation d'un voile épais, qui tombe petit à petit au fond du récipient.

Le bouillon le plus convenable est du bouillon peptonisé glycériné à 4 p. 100. Les ballons commencent à se clarifier au bout de 3 à 4 mois. Au bout de 6 mois la culture à presque entièrement perdu la faculté de se reproduire.

Le *micrococcus neoformans* est très petit. Dans le suc cancéreux ou sarcomateux frais, il se présente sous l'aspect de petits diplocoques mobiles, dont une sphérule est fréquemment plus volumineuse que l'autre. Parfois trois coccus en triangle ou bien une courte chaînette.

On obtient assez facilement des préparations de coccus colorés en étendant rapidement sur une lame de verre le produit du raclage d'une tumeur fraîche et en colorant douze heures au violet phéniqué, après fixation par l'alcool absolu ou par le sublimé acétique. On décolore à l'eau pendant une heure et on monte, après dessiccation, dans la résine dammar au xylol.

Les coccus isolés, qui sont plus nombreux que les diplocoques, sont très petits et mesurent fréquemment moins de 5 dix millièmes de millimètre de diamètre.

Un très petit nombre seulement des coccus qui prennent le violet phéniqué sont susceptibles de rester colorés, après action du carmin

Fig. 6. — Diplocoques dans une cellule de l'épiploon cancéreux chez l'homme. — Grossissement : 3000 diam.

Fig. 7. — Diplocoque dans une trabécule conjonctive de l'épiploon cancéreux de l'homme. — Grossissement : 3000 diam.

picrique phéniqué, par la méthode de Gram. Le sédiment des tubes infertiles doit être examiné par les mêmes procédés.

Si l'on examine heure par heure un des tubes qui donnera une culture, et de préférence un tube ensemencé avec une certaine quantité de suc cancéreux recueilli à la pipette, on observe uniquement, dans les premières heures, les coccus et les diplocoques décrits plus haut et qui se colorent à peine au violet phéniqué, puis, au bout de quinze à dix-huit heures, on remarque que ces coccus deviennent plus nombreux et prennent mieux le violet; au bout de dix-huit à vingt-quatre heures, il y a des diplocoques nombreux et la plupart des éléments se colorent par la méthode de Gram.

Il suffit d'une très petite différence dans la composition du milieu de culture pour ne pouvoir obtenir aucun résultat positif. Au bout de quarante-huit heures, la culture contient de courtes chaînettes et des amas d'éléments de grosseur très variable, dont une partie déjà cesse de demeurer nettement colorée par la méthode de Gram.

Les chaînettes se bifurquent fréquemment en Y et les grains, dont le diamètre varie de 4 à 20 dix millièmes de millimètre, paraissent réunis par une sorte de gaine presque translucide, comme on l'observe, d'ailleurs, pour d'autres streptocoques.

Le micrococcus neoformans est assez difficile à mettre en évidence sur les coupes, où il existe en petit nombre.

On le trouve de préférence dans les ganglions de la zone d'envahissement et dans les noyaux secondaires les plus éloignés de la tumeur originale.

Il existe dans le sang, dans les cas exceptionnels de « fièvre cancéreuse » et dans les lymphangites de la peau, dans les cas de « pseudo-érysipèle cancéreux ». Nous l'avons trouvé à l'état de pureté dans une tumeur secondaire du péricrâne survenue deux ans après l'ablation d'un cancer du sein sans récidive locale et *dans un écoulement séreux d'un mamelon* chez une femme n'ayant pas de tumeur du sein et qui est en observation.

Ce microcoque, en vieillissant, perd rapidement la faculté de se colorer, soit par la méthode de Gram, soit par les couleurs d'aniline.

Son inoculation détermine chez les animaux une inflammation épithéliale intense suivie de la formation d'adénomes.

On observe dans les cellules épithéliales envahies une phagocytose intense. L'étude des coupes histologiques chez l'homme démontre que le cancer débute par un processus inflammatoire analogue. Les cellules épithéliales paraissent se multiplier pour détruire par phagocytose les

Fig. 8. — Même point que les figures 7 et 9.
Grossissement : 2000 diam.

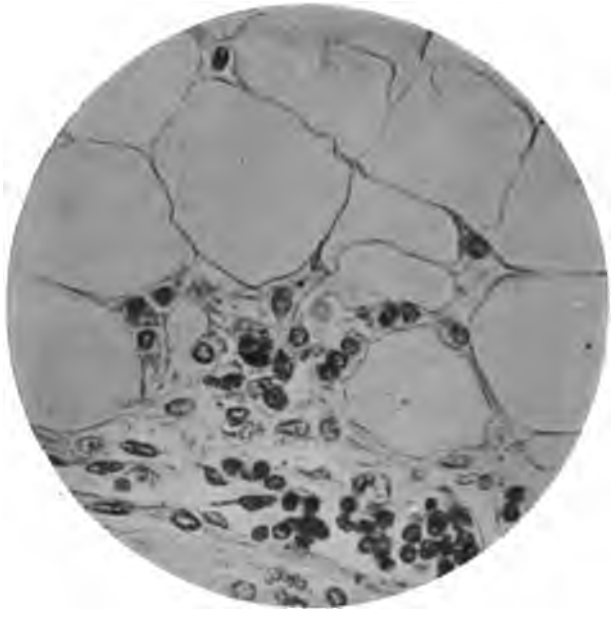

Fig. 9. — Même point que les fig. 7 et 8. — Grossissement : 300 diam.
Ces 3 clichés du même point de la préparation ont été faits pour mieux démontrer le siège du diplocoque de la figure 7 qui précède, dans une trabécule conjonctive, une cellule cancéreuse.

éléments infectieux, qui bientôt y prennent l'aspect de granulations indifférentes et deviennent incapables, soit de prendre les couleurs d'aniline, soit de se reproduire sur les milieux de culture.

Nous allons revenir sur quelques-unes de ces particularités. Nous insisterons d'abord sur ce fait, que le micrococcus neoformans ne part sur le milieu qui lui convient qu'au bout de dix-huit à vingt-quatre heures au plus tôt, parfois au bout de trois, quatre, cinq et même de six jours.

Cette particularité m'a frappé dès mes premières cultures : le bouillon des tubes ensemencés demeurait limpide pendant vingt-quatre, trente-six ou quarante-huit heures avant de commencer à se troubler. Tout à coup, en deux ou trois heures, la culture apparaissait, comme s'il s'était développé dans le milieu liquide un microbe primitivement enfoui au centre des fragments ensemencés, et qui ne pouvait commencer à se multiplier qu'au moment où le bouillon nutritif était arrivé à pénétrer jusqu'à lui. Un tube qui se trouble dans les dix-huit premières heures est presque *a priori* un tube infecté de staphylocoques ou de bactéries saprophytes.

J'avais déjà décrit, en 1887 et 1888[1], la présence habituelle dans le suc des tumeurs d'un microbe arrondi, facile à différencier avec un peu d'habitude des granulations graisseuses et protéiques, et le plus souvent groupé en diplocoques ou en triades. Parfois j'avais remarqué de courtes chaînettes.

Les essais de culture faits à cette époque étaient demeurés infructueux. J'avais cependant conservé dans des tubes stérilisés contenant de la gélatine-peptone ou de l'agar-agar, et en empêchant leur dessiccation, des fragments assez volumineux de cancer du sein, et il m'était arrivé, en examinant le suc de ces fragments de tumeurs, au bout de deux ou trois mois, de retrouver mes sphérules mobiles. Les éléments cellulaires étaient alors réduits à des détritus informes. Cette persistance d'éléments sphériques mobiles au bout de deux ou trois mois, sur des fragments de tumeurs isolés de l'organisme, me paraissait un argument sérieux en faveur de la nature parasitaire de ces éléments.

Il m'avait été impossible de déceler sur ces préparations, parmi les éléments qui me paraissaient être des parasites, des formes bacillaires quelconques.

Au moment où j'ai obtenu sur un bouillon spécial ma première culture positive du micrococcus neoformans, je possédais en réserve une

1. Pli cacheté déposé à l'Académie des Sciences.

dizaine de tubes de gélose contenant depuis un mois, deux mois et six mois des fragments de tumeurs de sein demeurés stériles. Ces fragments furent transplantés dans le même bouillon, et donnèrent des cultures positives en moins de douze heures. L'un d'eux, qui datait de six mois, troubla le tube de bouillon au bout de six heures. C'était une preuve nouvelle que les sphérules mobiles obtenues en 1888 étaient bien

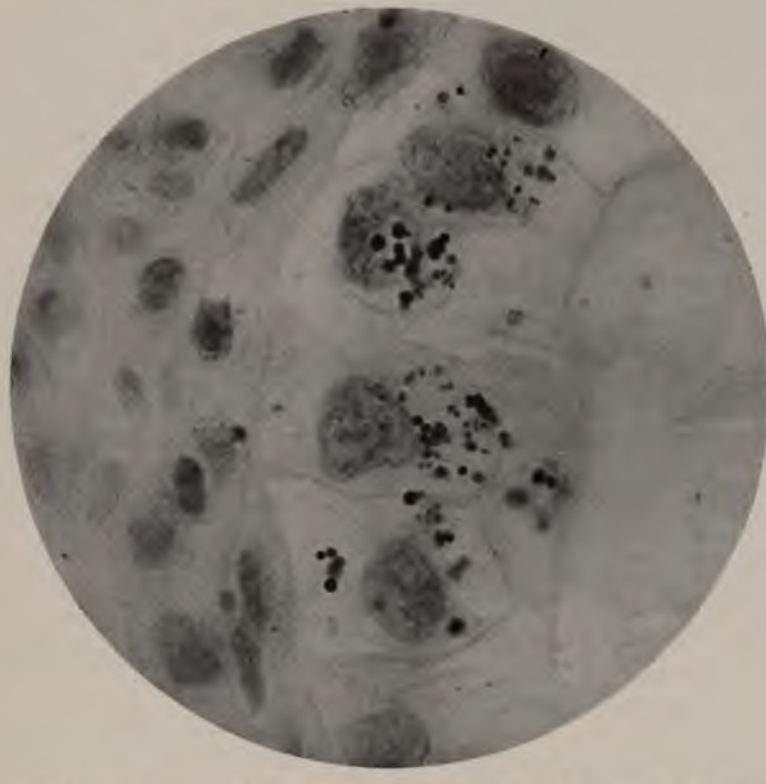

Fig. 10. — Phagocytose du micrococcus neoformans dans les cellules épithéliales du testicule du cobaye. — Grossissement : 1 500 diam.

des éléments parasitaires susceptibles de continuer à vivre sur les fragments de tumeurs détachés de l'organisme et conservés aseptiques, à l'abri de la dessiccation. J'ensemençai de nouveaux fragments de tumeurs fraîches et de ganglions cancéreux : les cultures positives parurent au plus tôt après 36 ou 48 heures d'ensemencement.

Les ensemencements de suc cancéreux recueillis à la pipette dans des tumeurs ou dans des ganglions néoplasiques donnaient des cultures un peu plus rapides, mais jamais cependant avant la dix-huitième heure. Quatre tubes ensemencés à la pipette ne se troublèrent qu'au

bout de 24 heures, 1 autre tube au bout de 36 heures et 2 tubes au bout de 48 heures seulement; ces deux derniers tubes avaient été ensemencés avec du suc cancéreux provenant de la masse de la tumeur primitive, les autres avec le suc de ganglions lymphatiques ou de noyaux secondaires à développement rapide. Il était donc évident que l'apparition de cultures positives six à douze heures après l'ensemencement de plusieurs fragments de tumeurs conservés aseptiques et sans dessiccation, depuis six mois, depuis deux mois et depuis un mois, prouvait que le microbe s'était cultivé dans les *fragments eux-mêmes* et se trouvait prêt à se multiplier rapidement sur un milieu favorable.

Les essais de culture furent multipliés; il y a des semaines où j'ai ensemencé au laboratoire près d'une centaine de tubes de bouillon, avec des fragments et du suc cancéreux provenant de 8 ou 10 tumeurs différentes.

Actuellement les cas différents de tumeurs ensemencées sont au nombre de 100 dont voici la récapitulation :

1° TUMEURS FERTILES.	TUBES FERTILES ENSEMENCÉS AVEC :	
	PLEINE TUMEUR.	GANGLIONS ET NOYAUX SECONDAIRES. Fragments ou suc recueilli à la pipette.
A. — Cancers du sein : 1901. . 15 cas fertiles. 1902. . 9 — — 1903. . 2 — — 26 — — 1 cas de Berlin, du Pr Von Bergmann. 1 cas de Nice, du Dr Grinda.	14 tumeurs.	20 ganglions et 1 noyau secondaire péri-cranien.
B. — Adénome kystique du sein : 1901. . 2 cas fertiles. 1902. . 1 — — 3 — —		3 ganglions.
C. — Petit adénome traumatique du sein du volume d'une noisette (coup par balle de tennis) : 1902. . 1 cas fertile.	1 tumeur.	
D. — Écoulement spontané du mamelon, sans tumeur appréciable : 1 cas. 2 examens. Mars et — — Novembre. 1901. . 2 cas fertiles.		

TUMEURS FERTILES.	TUBES FERTILES ENSEMENCÉS AVEC :	
	PLEINE TUMEUR.	GANGLIONS ET NOYAUX SECONDAIRES. Fragments ou suc recueilli à la pipette.
E. — Cancer de l'estomac :		
1901. . 2 cas fertiles.		
1902. . 4 — —		
1903. . 1 — —		
7 — —	2 tumeurs.	6 ganglions et noyaux secondaires de l'épiploon.
1 cas de Moscou, du Dr Modlinski.		
F. — Adénome de l'intestin (12 ans) :		
1902. . 1 cas fertile.	1 noyau périphérique.	
G. — Kystes végétants de l'ovaire :		
1901. . 1 cas fertile.		
1902. . 3 —		
4 — —	3 tumeurs.	2 noyaux épiploïques.
H. — Kyste végétant de l'ovaire et cancer du rectum simultanés :		
1902. . 1 cas fertile.	1 tumeur végétante.	1 noyau secondaire péritonéal.
I. — Cancer de l'utérus :		
1901. . 1 cas fertile.		
1902. . 1 — —		
2 — —	1 noyau périphérique.	1 noyau secondaire péritonéal.
J. — Épithélioma tubulé de la jambe :		
1903. . 1 cas fertile.		1 ganglion inguinal.
K. — Goitre parenchymateux :		
1901. . 1 cas fertile.	1 tumeur.	
L. — Tumeur péri-cranienne secondaire à un sarcome du testicule :		
1902. . 1 cas fertile.	1 tumeur	
M. — Sarcome du maxillaire supérieur :		
1902. . 1 cas fertile.	1 tumeur.	
N. — Sarcome de l'amygdale :		
1902. . 1 cas fertile.		1 ganglion carotidien.
O. — Lymphadénome du cou :		
1902. . 1 cas fertile.		1 ganglion carotidien.
P. — Myxosarcome du poumon :		
1902. . 1 cas fertile.	1 tumeur.	

TUMEURS FERTILES.		TUBES FERTILES ENSEMENCÉS AVEC :	
		PLEINE TUMEUR.	GANGLIONS ET NOYAUX SECONDAIRES. Fragments ou suc recueilli à la pipette.
Q. — Sarcome musculaire de l'avant-bras et du bras (enfant) : 1902. .	1 cas fertile.	1 tumeur.	1 noyau secondaire de l'aisselle.
R. — Sarcome du triceps brachial récidivé : 1903. .	1 cas fertile.	1 tumeur.	
S. — Sarcome sous-cutané de la cuisse : 1902. . Nice (Dr Grinda).	1 cas fertile.	1 tumeur.	1 ganglion secondaire.
T. — Lipome du cordon spermatique à marche rapide : 1901. .	1 cas fertile.	1 tumeur.	
U. — Sarcome du testicule récidivé : 1901. .	1 cas fertile.	1 tumeur.	

Quatre de ces cultures ont été faites : à Berlin, une tumeur du sein, opérée par le Pr Von Bergmann ; à Moscou, une tumeur de l'estomac opérée par les Drs Doyen et Modlinski, et à Nice, un cancer du sein et un sarcome de la cuisse, opérés par les Drs Doyen et Grinda.

2° Tumeurs infertiles. — Parmi les tumeurs qui n'ont pas donné de culture, nous signalerons 15 tumeurs du sein, pour la plupart ensemencées tardivement (nous avons vérifié, en analysant ces cas, qu'au bout de deux ou trois heures déjà les cultures sont très difficiles à obtenir), 1 lipome sous-cutané de l'épaule, 1 gros kyste ovarique multiloculaire, 1 cas de fibrome utérin, 2 cas de noyaux cancéreux secondaires du foie, aspirés à la pipette, deux gros sarcomes, l'un musculaire, qui n'a pas récidivé, l'autre abdominal, chez une enfant de 10 ans, non opéré, enfin 1 sarcome massif de l'ovaire et plusieurs cas d'épithéliomas.

3° Tumeurs ayant donné des cultures impures. — Les tumeurs qui ont donné des cultures impures ou des bactéries quelconques étaient presque sans exception des tumeurs ulcérées : épithéliomas cutanés, épithéliomas du vagin, cancers de la langue, de l'amygdale, de la lèvre, de l'estomac, de l'intestin, du rectum, de la prostate :

Nous avons obtenu en résumé :

En 1901, sur 41 tumeurs ayant servi à ensemencer 345 tubes, 57 cultures pures du micrococcus neoformans.

En 1902, sur 52 tumeurs ayant servi à ensemencer 284 tubes, 64 cultures pures du micrococcus neoformans.

En 1903, sur 7 tumeurs ayant servi à ensemencer 20 tubes, 5 cultures pures du micrococcus neoformans.

Sur ces 100 tumeurs nous relevons, comme tumeurs fertiles, ayant donné des cultures pures :

1° *Tumeurs épithéliales :*

26 cancers du sein :
3 adénomes kystiques du sein ;
1 adénome traumatique du sein ;
1 goitre parenchymateux ;
7 cancers de l'estomac ;
1 adénome de l'intestin ;
1 épithélioma cutané de la jambe ;
5 kystes végétants de l'ovaire, dont 1 compliqué de cancer du rectum ;
2 cancers de l'utérus.

TOTAL. 47

2° *Sarcomes :*

1 tumeur péricranienne secondaire.
1 sarcome du maxillaire supérieur ;
1 sarcome de l'amygdale ;
1 lymphadénome du cou ;
1 myxosarcome du poumon ;
2 sarcomes musculaires du bras à marche rapide ;
1 sarcome sous-cutané de la cuisse ;
1 lipome à marche rapide du cordon spermatique ;
1 récidive d'un sarcome du testicule.

TOTAL. 10

Soit 47 cas de tumeurs épithéliales et 10 cas de tumeurs sarcomateuses, en tout 57 cas différents de néoplasmes de types variés, ayant donné 126 cultures pures, dont 32 provenant de la masse des tumeurs primitives et 94 provenant soit de ganglions éloignés, soit de noyaux secondaires péritonéaux, épiploïques, péri-craniens ou autres. Nous devons ajouter les deux ensemencements positifs de liquide séro-sanguinolent provenant d'un écoulement spontané du mamelon, qui seront signalés plus loin, et deux autres ensemencements positifs du liquide provenant d'un cas de maladie kystique expérimentale du sein, obtenue après inoculation du micrococcus neoformans chez une espèce animale très voisine de l'homme. Nous constaterons donc en résumé :

1° Que les tumeurs les plus malignes sont celles qui ont donné le plus de cultures positives ;

2° Que la masse des tumeurs a donné beaucoup moins de cultures positives que les fragments prélevés dans la zone d'envahissement et plus particulièrement aux dépens des ganglions hypertrophiés les plus éloignés du foyer d'infection primitif.

3° Certains tubes, qui se troublent légèrement sans que les micro-

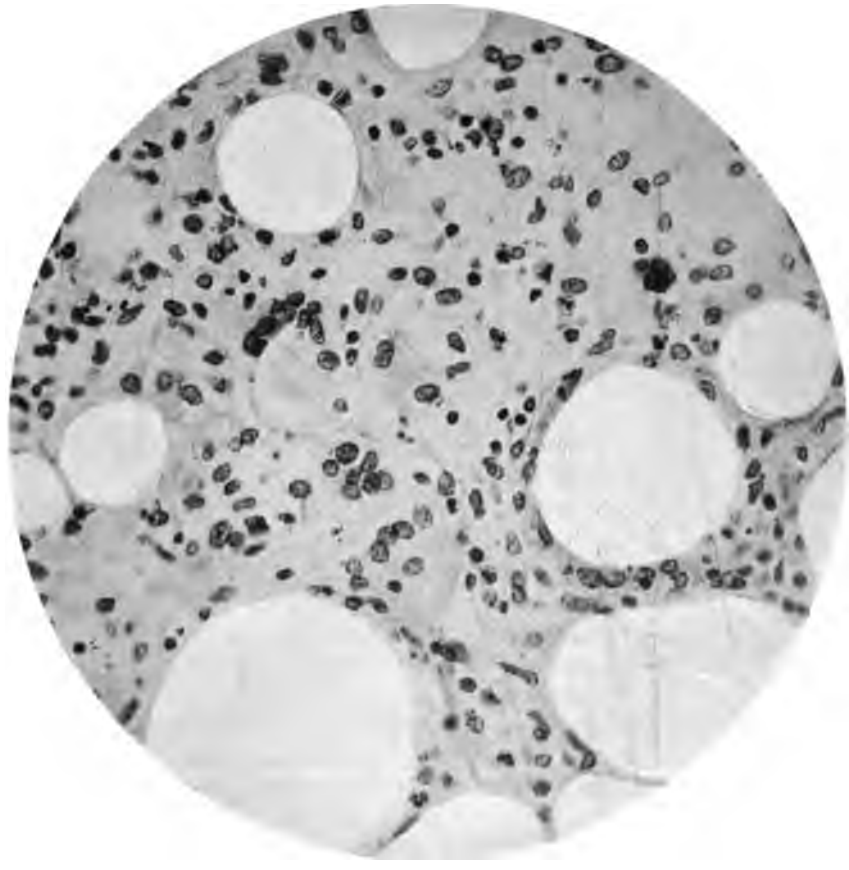

Fig. 11. — Inflammation néoformatrice de la mamelle du cobaye femelle, après l'injection d'une culture de micrococcus neoformans. — Grossissement : 400 diam.

coques visibles sur les lamelles soient transplantables sur d'autres milieux, sont le siège d'un commencement de culture, qui s'arrête bientôt par suite du peu de vitalité des éléments contenus dans les fragments ensemencés.

4° Si l'on examine avec soin sur les lamelles le sédiment des tubes dont le bouillon reste clair, on y trouve sans exception des cocci et des diplocoques, susceptibles d'être mis en évidence soit par une simple

coloration, soit, pour ceux qui supportent l'action de l'iode, par la méthode de Gram.

La présence du micrococcus neoformans à l'état virulent dans le lipome du cordon spermatique que nous avons signalé plus haut a donné une importance toute particulière à une de nos expériences de



Fig. 12. — Cancer secondaire de l'épiploon chez l'homme. — Zone d'envahissement. Juxtaposition du processus inflammatoire et de l'envahissement des cellules épithéliales. — Grossissement : 400 diam.

l'été dernier. Nous avions obtenu en effet, chez une chienne, morte accidentellement le 9 juillet 1902, deux mois et demi après l'inoculation au voisinage des mamelles d'une culture provenant de deux cas de tumeurs du sein, deux lipomes encapsulés d'un certain volume. Nous avions suivi le développement de ces tumeurs, espérant qu'il s'agissait d'épithéliomes. L'observation récente prouve que notre microbe peut également produire des lipomes.

Toutes ces tumeurs, d'origine si diverse, contiennent un seul et même microbe, celui que nous avons décrit plus haut : c'est le microbe des néoplasmes. Je l'ai nommé *micrococcus neoformans*.

Ce microbe, comme nous l'avons vu, provoque la multiplication des cellules normales avec lesquelles il se trouve en contact. Ces cellules paraissent se multiplier par une sorte d'inflammation,

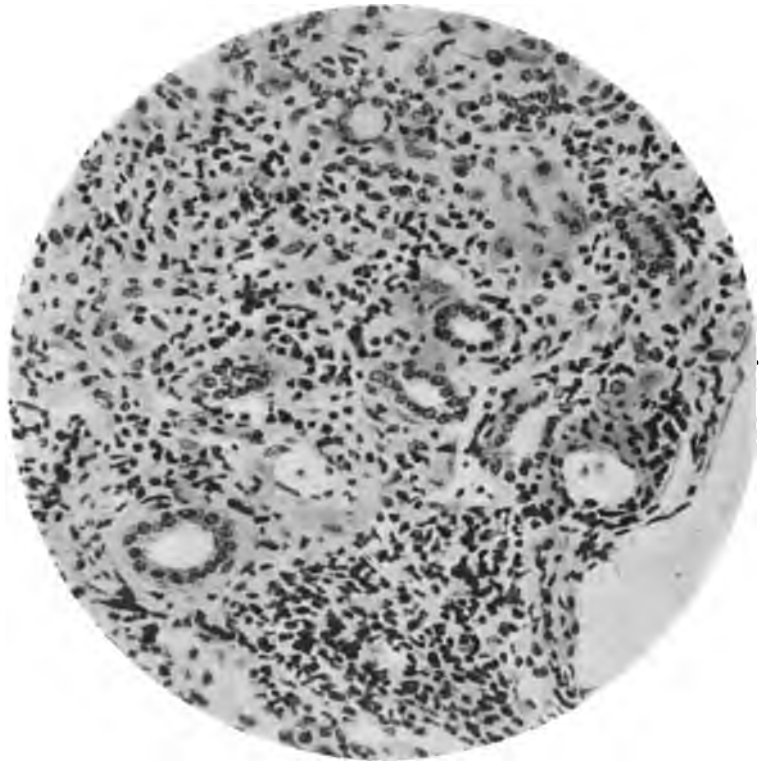

Fig. 13. — Adénome expérimental du foie du cobaye femelle. — L'animal a succombé spontanément deux mois après l'injection d'une culture de micrococcus neoformans dans les mamelles. — Grossissement : 300 diam.

mais sans que les globules blancs présentent les phénomènes habituels de phagocytose. Ces phénomènes se produisent exclusivement au sein des cellules épithéliales ou sarcomateuses en voie de prolifération. On constate dans les ganglions déjà tuméfiés, mais non encore envahis d'une manière appréciable, des cellules remplies de microcoques très difficiles à colorer et dont un tout petit nombre a conservé à la décoloration une teinte violette.

La prolifération cellulaire est d'autant plus active que le microbe

est plus virulent: les tubes glandulaires du sein se gonflent de cellules ou deviennent kystiques, puis se rompent, laissant échapper à la fois dans le tissu conjonctif des microbes libres et des cellules protectrices en voie de phagocytose. Souvent, c'est le cas de beaucoup de lipomes, la tumeur primitive est arrêtée dans son développement. Combien de

Fig. 14. — Tumeur de la souris n° 13. — Lésion carcinomateuse à comparer aux figures 15 et 16, provenant de tumeurs cancéreuses chez l'homme. — Grossissement : 300 diam.

cancers du sein s'atrophient et deviennent stationnaires tandis que se propage au loin l'infection ganglionnaire.

Ces tumeurs *stationnaires* sont des tumeurs *mortes* et *infertiles*. Souvent elles s'ulcèrent et se *sphacèlent*. La bénignité ou la malignité d'une tumeur dépend de la réaction réciproque des cellules protectrices qui la composent et du microbe pathogène. N'y a-t-il pas des myxomes bénins et des myxomes malins, des lipomes à marche envahissante, des kystes végétants de l'ovaire qui ne récidivent pas et d'autres, identiques histologiquement, qui se comportent comme des cancers? Toute tumeur bénigne est ainsi le siège d'un foyer de microbisme latent et

peut, à un moment déterminé, se transformer en tumeur maligne.

Nous avons retrouvé le micrococcus neoformans dans le suc d'une tumeur de la mamelle chez la chienne et dans le suc de plusieurs tumeurs de l'homme : sarcomes, maladies kystiques du sein, tumeurs épithéliales à transformation scléreuse et à marche lente, et qui n'avaient pas donné de cultures.

Les cas sans exception qui ont donné, pour presque tous les tubes

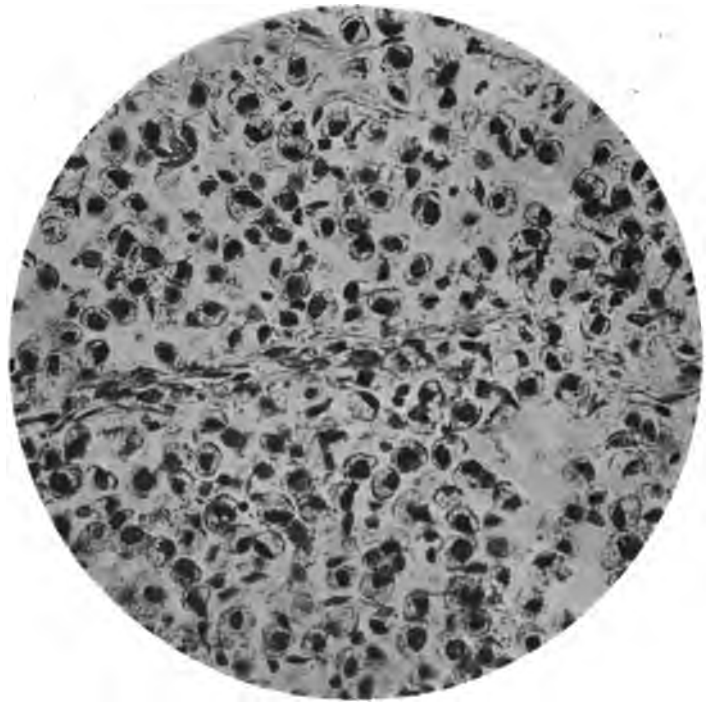

Fig. 15. — Cancer du pancréas chez l'homme. — Grossissement : 300 diam.

ensemencés, des cultures positives, ont récidivé très rapidement. Les points récidivés, tumeurs secondaires et ganglions, ont donné les mêmes cultures que la tumeur primitive. Dans les cas de tumeurs très malignes, il est rare, si l'on possède un milieu de culture approprié, qu'on n'obtienne pas des cultures positives au bout de vingt-quatre à quarante-huit heures.

Certaines tumeurs peuvent s'arrêter définitivement dans leur développement. C'est ainsi que certains cancers subissent la transformation fibreuse. Ces tumeurs, devenues stationnaires, vivent aux dépens de notre organisme comme des parasites assez peu exigeants, tels certains cas de lipomes multiples et de fibromes bénins.

Les tumeurs ne sont donc qu'une modalité de l'inflammation. Le micrococcus neoformans provoque autour de lui un processus inflammatoire spécial qui crée le lipome dans le tissu cellulo-adipeux, dans l'ovaire le kyste végétant soit bénin, soit malin, dans le sein, l'adénome simple ou kystique et le cancer, probablement, dans l'utérus, le fibromyome, etc.

Toute tumeur bénigne peut se transformer en tumeur maligne :

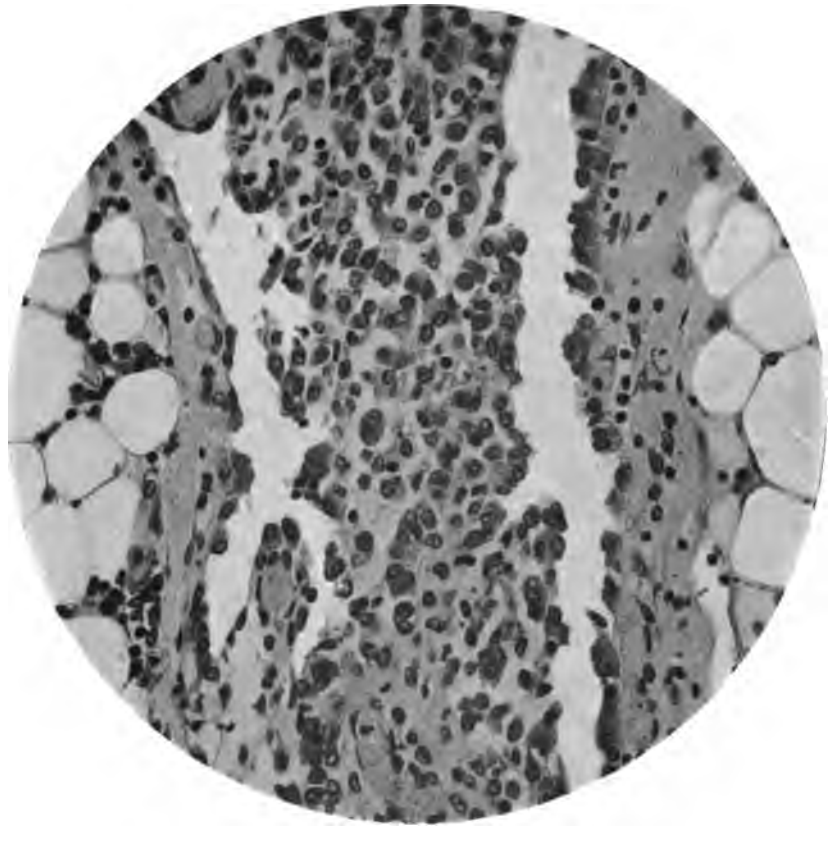

Fig. 16. — Cancer secondaire de l'épiploon chez l'homme. — Grossissement : 350 diam.

telle l'évolution des myxomes et des chondromes malins, la transformation en sarcomes des lipomes ou des fibromyomes, ou même la production, si fréquente à la *surface ou sur le pédicule* des polypes utérins, d'un épithélioma de la muqueuse.

Tous ces faits sont d'ordre identique, Il n'y a pas *hétéroplasie*, mais seulement *néoplasie*, c'est-à-dire végétation des cellules normales de l'organisme. Ces cellules, lorsqu'elles sont bien différenciées, par

exemple les épithéliums cutanés ou glandulaires, reproduisent, sous l'influence de l'action irritante du micrococcus neoformans, qui excite leur prolifération comme le spermatozoïde excite la multiplication des cellules de l'embryon, des tissus analogues aux tissus normaux dont elles dérivent. Il est probable que les kystes sébacés, les papillomes envahissants, ont pour cause efficiente un microbe analogue sinon identique.

Il ne s'agit donc pas moins que de reconstituer et d'édifier sur des bases nouvelles l'anatomie et la physiologie pathologiques de l'ensemble des tumeurs bénignes et des tumeurs malignes, qui viennent se grouper logiquement dans le cadre immense et si varié de l'inflammation, à la suite de la tuberculose et de l'actinomycose.

Caractère du micrococcus neoformans. — Nous avons vu que le micrococcus neoformans, que l'on ait ensemencé dans les tubes de bouillon des fragments de tumeurs et des ganglions infectés, ou bien du suc cancéreux provenant de la masse néoplasique et des ganglions et recueilli avec la pipette, ne se développe pas avant *dix-huit ou vingt-quatre heures*.

Le suc cancéreux obtenu à la pipette, et mêlé par agitation avec le bouillon, n'a jamais donné de culture *avant dix-huit heures*.

Il paraît donc évident que le micrococcus neoformans se trouve, dans l'intérieur des tissus néoplasiques, dans un état particulier qui ne lui permet pas de se multiplier avant de s'être modifié par un séjour de plus de douze heures dans le bouillon de culture qui lui est favorable. Cette opinion est corroborée par les faits suivants :

A deux reprises différentes, le 21 mars et le 5 novembre 1901, j'ai obtenu des cultures de micrococcus neoformans d'un écoulement spontané du mamelon survenu chez une femme n'ayant pas de tumeur et actuellement en observation.

Le liquide, recueilli aseptiquement du mamelon, s'est développé dans le bouillon, la première fois au bout de douze heures et la deuxième fois au bout de dix-huit heures seulement.

Une autre observation, plus intéressante peut-être, est celle qui se rapporte à la pièce expérimentale représentée fig. 24 à 27. Une première ponction exploratrice, faite au bout de trois mois, avait donné une très petite quantité d'un liquide lactescent qui s'est développé sur le bouillon au bout de vingt-quatre heures, en donnant une culture pure du micrococcus neoformans qui, d'ailleurs, avait été inoculé dans la mamelle trois mois auparavant. Trois mois plus tard, c'est à dire six mois après l'inoculation, la tumeur fut enlevée partiellement pour

l'examen histologique. Elle était, à ce moment, de la grosseur d'une noix. Le liquide de la glande mammaire fut recueilli, sur la surface de section, dans une pipette stérilisée et ensemencé.

Le bouillon ne commença à se troubler qu'au bout de vingt-quatre heures. Le micrococcus neoformans s'était donc modifié, par son séjour dans les tissus, de manière à ne pas pouvoir se développer dans le

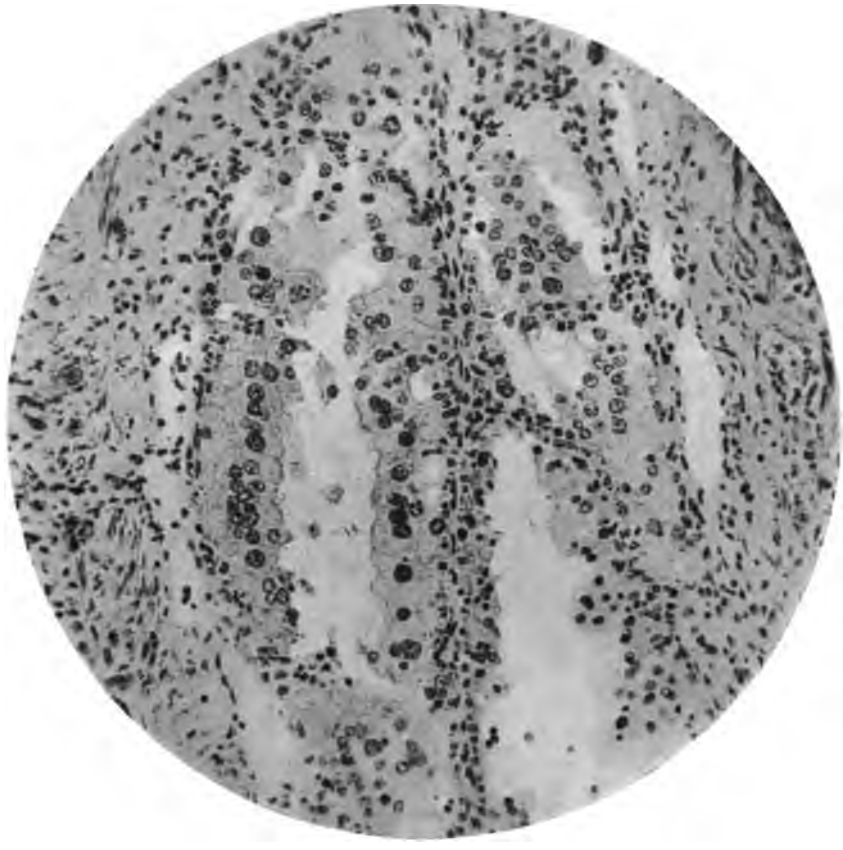

Fig. 17. — Souris 13. — Épithélioma cylindrique. — Grossissement : 250 diam.

bouillon d'où il avait été inoculé avant d'y avoir subi une certaine transformation.

L'examen, de six heures en six heures, d'un certain nombre de tubes de bouillon ensemencé, dénote également certaines particularités et confirme cette hypothèse, que le micrococcus neoformans se trouve, pour ainsi dire, au sein des tumeurs, dans un état de vie latente, et qu'il lui faut subir une certaine transformation pour se développer dans les tubes de bouillon.

Prenons cinq ou six tubes ensemencés avec des ganglions cancéreux à évolution rapide; il est habituel que quatre ou cinq de ces tubes donnent des cultures positives. Supposons que nous ayons examiné de six heures en six heures un tube qui se troublera au bout de trente-six heures : les premiers examens sur lamelle ne donnent rien. Au bout de dix-huit à vingt heures, dès que le fragmeut néoplasique a macéré, le sédiment laisse voir un certain nombre de microcoques isolés et des diplocoques, dont un très petit nombre, trois ou quatre sur toute une lamelle, restent colorés par la méthode de Gram.

Les autres microcoques ne se laissent colorer que par le violet aqueux ou phéniqué et sont décolorés instantanément par l'alcool, même dilué.

Au bout de douze à quinze heures, le nombre de sphérules qui prennent le Gram augmente sensiblement, et tout à coup, le bouillon se trouble en deux ou trois heures.

A ce moment, la culture est fertile, et peut se transplanter sur d'autres milieux.

Il en est de même des tubes ensemencés avec du suc cancéreux recueilli avec la pipette. Le sédiment contient des microcoques non colorables par le Gram et de rares sphérules qui conservent le violet après l'action de l'iode.

Au bout de douze à quinze heures, l'examen sur lamelle donne un plus grand nombre de microcoques colorables par le Gram, et, tout à coup, en trois ou quatre heures, le tube est complètement troublé.

Dans certains autres cas, les microcoques commencent à se multiplier dans une certaine mesure, et la culture meurt avant d'avoir pris une virulence suffisante pour pouvoir être transplantée sur d'autres milieux avec ses caractères habituels.

Nous noterons également que deux tumeurs de la chienne et une tumeur de la souris, qui ont été ensemencées trop tardivement et n'ont pas donné de culture, ont laissé constater dans le sédiment des tubes de bouillon stériles les mêmes microcoques non colorables par le Gram, que les tumeurs stériles de l'homme.

Présence du micrococcus neoformans sur les coupes de tissus néoplasiques. — Les particularités que nous avons signalées à propos des cultures du micrococcus neoformans nous ont porté à rechercher cet organisme sur les coupes des tumeurs, après de simples colorations par l'hématéine, par la safranine ou par la fuchsine. L'examen de la zone d'envahissement des tumeurs permet de reconnaître, sur les coupes très fines, des diplocoques en grains inégaux et de courtes

chaînettes, qui paraissent être des éléments parasitaires. L'examen du suc cancéreux, fixé à l'état frais, en couche très mince, par l'alcool absolu, et coloré par le violet simple ou par la méthode de Gram, permet de mettre en évidence des coccus isolés et des diplocoques composés de sphérules inégales. Les diplocoques et les coccus qui se colorent

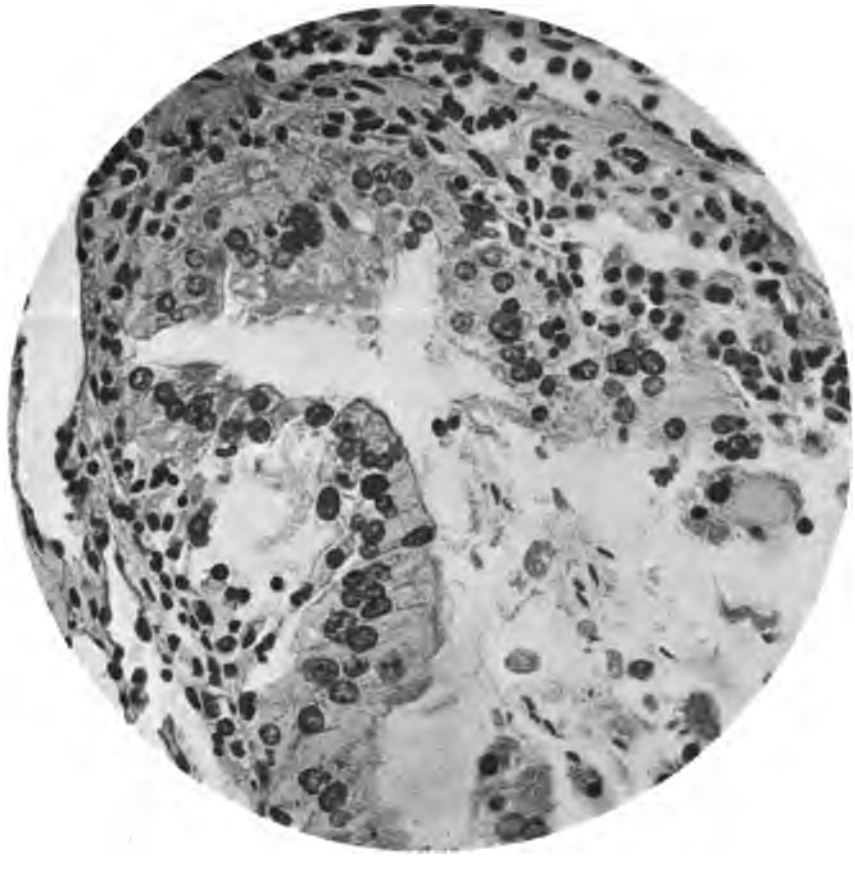

Fig. 18. — Souris 13. — Épithélioma cylindrique. — Grossissement : 500 diam.

par la méthode de Gram sont très rares, et il y a des lamelles où l'on ne peut en découvrir que deux ou trois. La recherche de ces éléments doit être faite avec un objectif apochromatique de 1 m. 5 de foyer et l'oculaire compensateur 4 ou 6. Nous avons vu que l'on retrouve les mêmes éléments dans le sédiment des tubes de bouillon où l'on a ensemencé des fragments de tumeurs et de ganglions cancéreux ou bien du suc cancéreux recueilli à la pipette, et qui n'ont pas cultivé. Les microcoques sont plus faciles à mettre en évidence dans le sédiment

des tubes de bouillon que sur les lamelles de suc cancéreux frais, parce qu'ils s'y sont déposés petit à petit et se trouvent réunis sous un petit volume.

Cette constatation faite à maintes reprises de coccus, et de diplocoques colorables soit par le violet simple, soit par la méthode de Gram, dans le suc cancéreux frais et dans le sédiment des tubes ensemencés, nous fit espérer la découverte d'un procédé de coloration capable de mettre en évidence le micrococcus neoformans sur les coupes. Nous avons choisi de préférence des petits noyaux cancéreux secondaires de l'épiploon à marche rapide, et dont les nodules cancéreux voisins avaient donné en 18 à 24 heures des cultures positives, très virulentes.

Les coupes, de 1/300e de millimètre d'épaisseur, furent soumises à divers bains colorants : il était très difficile de chasser assez complètement, après l'action de l'iode, le violet phéniqué, pour ne plus avoir sur les coupes aucun élément coloré qui fût autre chose qu'un microbe.

M. Herteloup, mon chef de laboratoire, après de nombreux essais infructueux, réussit à préparer un carmin absolument dépourvu de microbes, et dont l'action sur les tissus empêche le violet de se fixer, après l'action de l'iode, sur les granulations cellulaires.

Les pièces en expérience avaient été fixées et durcies dans des liquides filtrés, et montées dans une solution de paraffine préparée spécialement pour empêcher la pénétration de microbes par endosmose dans les tissus.

Nous sommes arrivés ainsi à mettre en évidence, dans toutes les tumeurs à marche rapide, le micrococcus neoformans.

Les pièces les plus intéressantes à étudier sont, comme nous l'avons signalé plus haut, les très petits noyaux cancéreux épiploïques à développement rapide. La figure 6 montre un diplocoque très net dans une cellule, près du noyau et, à côté, un autre diplocoque mal coloré, en voie de destruction. Les figures 7, 8 et 9, qui représentent un autre point de la même coupe à divers grossissements, font constater la présence dans une trabécule conjonctive, entre deux lacunes graisseuses, d'un diplocoque très net, et qui est représenté au grossissement de 3000 diamètres sur la figure 7, avec ses deux sphérules de dimensions très inégales. Les clichés 8 et 9 ont été faits pour démontrer la situation exacte de ce diplocoque, qui accompagne une cellule cancéreuse en train de dissocier une trabécule conjonctive.

Chacune de ces coupes contient quinze ou vingt diplocoques faciles

à repérer lorsqu'on a quelque habitude de cette recherche délicate, et, si l'on n'en trouve pas davantage, c'est que la grande majorité des sphérules du micrococcus neoformans, comme nous l'avons démontré par l'étude du suc cancéreux et du sédiment des tubes de culture infertiles, ne se colorent pas par la méthode de Gram. Mais nous ferons observer qu'il existe des tissus tuberculeux dont personne ne conteste

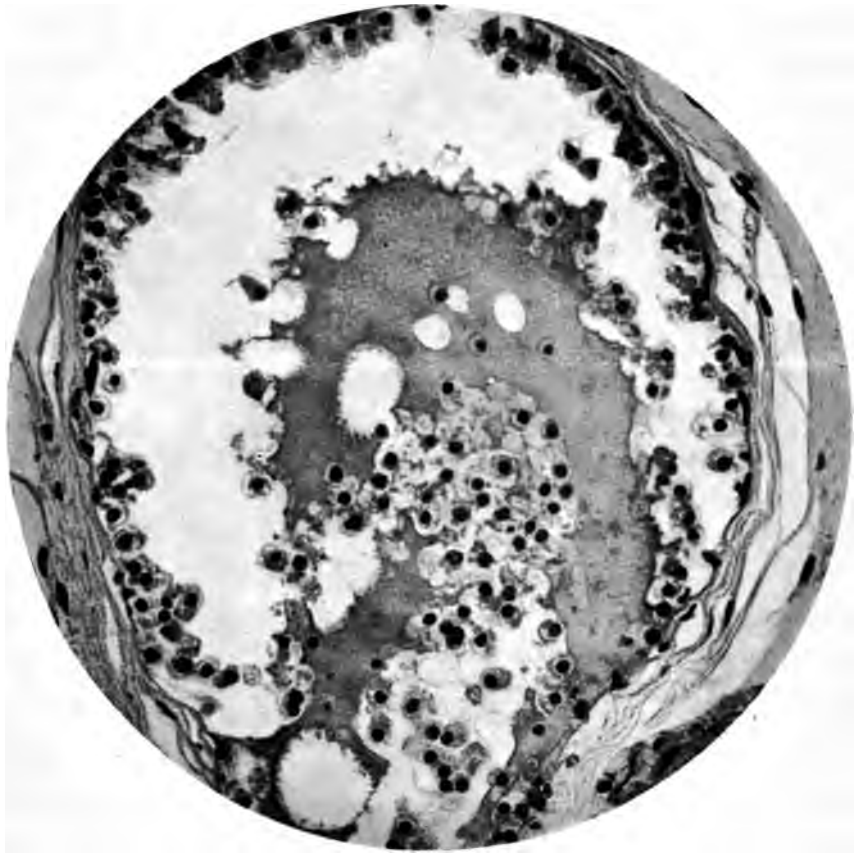

Fig. 19. — Souris 13. — Épithélioma colloïde. — Grossissement : 500 diam.

la nature, et où les bacilles de Koch sont beaucoup plus rares que le micrococcus neoformans dans nos coupes de tumeurs malignes.

Étude expérimentale du micrococcus neoformans. — 1° Quelle est la valeur de la présence habituelle du microccocus neoformans dans les tumeurs ?

2° Quel rôle respectif jouent les cellules normales d'une part, et le microbe, d'autre part, dans la formation des tumeurs?

On nous objectera que seules les inoculations positives aux ani-

maux peuvent donner quelque vraisemblance à la découverte du microbe du cancer.

Nous répondrons que, malgré l'analogie apparente de certains cancers des animaux avec le cancer de l'homme, il n'est pas démontré que cette maladie soit inoculable de l'homme aux animaux ou réciproquement. J'ai observé en 1887 et 1888 que les fragments de tumeurs malignes de l'homme, introduits dans le péritoine des cobayes et des lapins, se résorbent sans les incommoder. J'ai introduit en 1902, dans le canal médullaire des deux fémurs d'un lapin, de gros fragments d'ostéosarcome malin, provenant de l'homme. Il se produisit un gonflement de la cuisse, mais la réparation se fit si bien que six mois après il n'existait plus d'autre trace du traumatisme que la petite cicatrice de trépanation.

Exiger, pour caractériser le microbe du cancer, des inoculations positives aux animaux, nous paraît d'ailleurs une prétention exagérée.

Est-ce qu'on a réussi à donner aux animaux, en leur inoculant le bacille typhique ou le bacille virgule de Koch, une attaque véritable de fièvre typhoïde ou de choléra asiatique, telles qu'on les observe chez l'homme? L'inoculation à la surface de la peau, chez l'homme, des cultures du staphylocoque doré, n'a jamais déterminé, à notre connaissance, l'évolution d'un furoncle ou d'un anthrax tout à fait typiques. Or, nous nous trouvons bien loin, dans l'étude du cancer, des conditions relativement simples de l'expérimentation sur la valeur pathogène des microbes du charbon bactéridien, de l'érysipèle, du furoncle, de l'ostéomyélite, du rouget du porc, du choléra des poules, etc., qui déterminent facilement chez les animaux appropriés des lésions caractéristiques et peuvent être expérimentées sur l'espèce animale où ils ont été recueillis.

Le micrococcus neoformans a donc désormais droit de cité en bactériologie au même titre que le bacille d'Eberth et le bacille virgule de Koch, par ce fait qu'il existe avec constance et à l'état de pureté dans toute une série de tumeurs, sinon dans toutes les tumeurs, comme le bacille typhique et le bacille virgule du choléra asiatique existent dans ces maladies.

Mes expériences sur les animaux sont jusqu'ici insuffisantes, car je n'ai jamais cultivé de véritables tumeurs malignes de provenance animale. J'ai cependant observé deux fois des microcoques analogues au micrococcus neoformans dans le sédiment de tubes demeurés stériles et où avaient été plongés des fragments de deux cas de tumeurs de la mamelle chez la chienne. C'étaient des tumeurs anciennes, stationnaires, calcifiées, sans adénopathie et convenant peu, comme nous le

verrons plus loin, à la recherche du parasite. J'ai fait la même constatation dans le sédiment d'un tube ensemencé avec la bouillie d'une tumeur du chat, recueillie par Borrel dans une pipette stérilisée, et qui n'a pas donné de culture. Les tumeurs réellement intéressantes chez les animaux sont celles qui s'accroissent rapidement et qui s'ac-

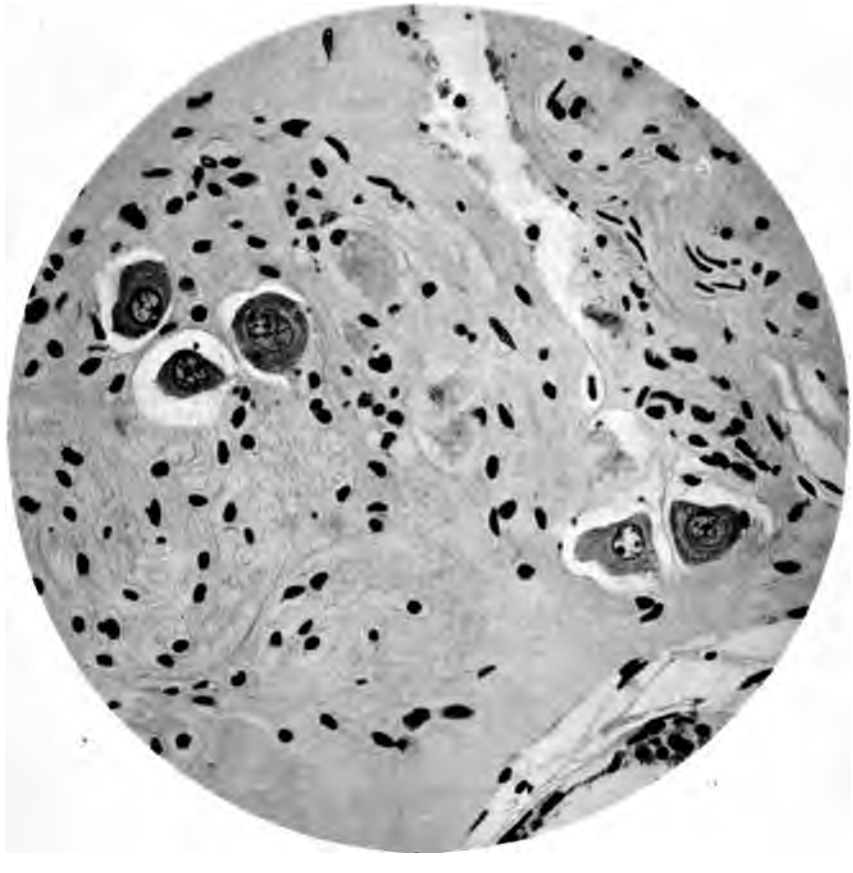

Fig. 20. — Souris 13. — Grosses cellules isolées au milieu du tissu conjonctif. Grossissement : 500 diam.

compagnent d'infection ganglionnaire à distance. Il est évident que mon plus grand désir est de cultiver de ces sortes de tumeurs, pour pouvoir tenter l'inoculation du microbe, à l'état de culture pure, sur la même espèce animale.

La production expérimentale, chez une chienne, de deux lipomes encapsulés, à la suite de l'inoculation sous-cutanée de cultures provenant de deux cas de tumeur du sein chez la femme d'une part, la constatation, d'autre part, dans le suc non fertile de deux tumeurs de

la chienne et d'une tumeur du chat, d'un microcoque analogue au micrococcus neoformans de l'homme, permettent de supposer que les tumeurs cancéreuses des animaux sont causées par le même microbe.

Mais on a fait fausse route jusqu'ici en cherchant à inoculer aux animaux des fragments de cancers ou de sarcomes et particulièrement les parties centrales de ces tumeurs. En effet le microbe pathogène paraît se trouver, au centre des tumeurs, dans un état de dégénérescence qui ne permet d'obtenir que très exceptionnellement des cultures positives. Le microbe a été détruit par les cellules de la tumeur et il a perdu, sinon l'aspect qu'il possède dans le suc cancéreux frais, tout au moins la double faculté de se colorer au violet phéniqué et de se développer sur le milieu qui lui convient le mieux.

Ensemencez, par exemple, sur un milieu approprié et dans dix tubes différents dix fragments d'une tumeur volumineuse du sein ; cultivez dans cinq autres tubes du suc cancéreux aspiré en pleine tumeur dans des pipettes stérilisées ; cultivez enfin soit des fragments, soit le suc, aspiré à la pipette, des ganglions axillaires ; puis, dans cinq autres tubes, les ganglions sus-claviculaires du même côté et même, s'il en existe, les ganglions sus-claviculaires de l'autre côté : ce sont ces derniers, c'est-à-dire les plus éloignés de la tumeur primitive, qui donneront la plus forte proportion de cultures positives.

Cultivez, au contraire, un squirrhe atrophique du sein sans adénopathie axillaire, comme il m'est arrivé récemment, et tous les tubes resteront stériles, mais le microbe pourra être reconnu, après coloration, sur les lamelles où l'on aura étendu et séché le sédiment de ces tubes. Ces insuccès de certaines tentatives de culture m'ont beaucoup préoccupé il y a six ou huit mois. Je me suis aperçu, en multipliant les ensemencements, que j'avais eu tort au début de cultiver presque exclusivement la masse des tumeurs et les gros ganglions, tandis que c'étaient au contraire les petits ganglions déjà engorgés, mais les plus éloignés de la tumeur, ceux d'aspect rougeâtre et inflammatoire, qui donnaient les cultures les plus rapides et les plus nombreuses.

Le micrococcus neoformans paraît pénétrer dans les tissus à l'état où il se trouve dans les cultures jeunes. C'est ainsi que je l'ai observé dans l'écoulement séreux du mamelon. Que le micrococcus neoformans pénètre dans un canal glandulaire ou dans les tissus normaux, dans le tissu adipeux, par exemple, il provoque immédiatement autour de lui, à condition toutefois pour les glandes, telles que le sein et le testicule, qu'il y ait rétention du germe infectieux, une inflammation épithéliale intense. La mamelle du cobaye s'infiltre en huit jours de cellules

lymphatiques et épithélioïdes et le testicule devient dans la même période le siège d'une tuméfaction douloureuse. On observe, sur les coupes des tubes séminifères envahis, des quantités de microbes inclus dans les cellules épithéliales, sous forme de grains de grosseurs très variables et dont un grand nombre commencent à ne plus prendre le

Fig. 21. — Souris 13. — Embolies microbiennes au milieu de groupements épithéliaux analogues aux végétations des kystes proliférants de l'ovaire. — Grossissement : 300 diam.

violet phéniqué, par suite de leur destruction dans ces phagocytes spéciaux. Je n'ai pas obtenu jusqu'ici chez le cobaye de tumeur à marche envahissante.

Mais l'analogie extrême des cellules épithéliales du testicule de cobaye en expérience avec les cellules parasitées des ganglions éloignés, chez l'homme, où l'infection cancéreuse ne se traduit encore que par une tuméfaction inflammatoire intense, me permet de supposer que le processus observé dans le testicule de cobaye est bien le même que le

processus du début de l'épithélioma glandulaire dans l'espèce humaine.

La figure 10 montre la phagocytose du micrococcus neoformans dans les cellules épithéliales du testicule du cobaye, 10 jours après l'injection d'une culture pure.

Les figures 11 et 12 montrent comparativement les lésions inflammatoires produites dans la mamelle du cobaye femelle par l'injection de culture pure du micrococcus neoformans et le processus d'envahissement cancéreux des trabécules graisseuses de l'épiploon chez l'homme. On voit, dans la mamelle du cobaye, des amas de cellules épithéloïdes disséminées au milieu d'amas irréguliers de leucocytes.

Dans l'épiploon de l'homme, l'envahissement des trabécules conjonctives par les cellules cancéreuses est précédé par une accumulation de leucocytes. Nous possédons un grand nombre de coupes analogues et il nous a paru évident que le tissu graisseux et notamment l'épiploon, qui est sillonné de nombreux lymphatiques, est, de tous les tissus de l'économie, celui où l'on peut surprendre le plus clairement l'évolution et l'extension des néoplasmes malins.

La figure 13 est la coupe d'un nodule hépatique provenant du foie d'un cobaye femelle qui succomba spontanément deux mois après l'injection dans les mamelles d'une culture pure du micrococcus neoformans. C'est un adénome cylindrique où l'on ne retrouve pas trace de la structure du foie.

Nous avons également perdu un lapin de sténose pylorique à la suite d'une injection de micrococcus neoformans, par la voie lombaire, dans la région sous-hépatique, au niveau de l'extrémité supérieure du rein droit. Ce lapin est mort au bout de huit jours.

Macrocospiquement le pylore présentait l'aspect du squirrhe classique ou mieux peut-être, de cette forme de néoplasme à laquelle on a donné le nom de linitis plastique, et qui n'est autre qu'un cancer du pylore avec lésions peu marquées de la muqueuse, compliquées d'œdème dur hypertrophique de la sous-muqueuse et de la musculeuse.

Ce pylore sténosé était adhérent à un foyer inflammatoire en voie de régression et dû à l'injection de la culture du micrococcus neoformans; mais ces résultats ne nous semblaient pas assez caractéristiques lorsque mourut spontanément, 6 mois après l'inoculation, le 30 août 1902, la souris n° 13. Cette souris avait reçu le 27 février 1902, sous la peau de la région dorsale, une culture pure de micrococcus neoformans, provenant d'un ganglion cancéreux du cou.

Il existait une obstruction intestinale causée par une masse néoplasique, développée au niveau de l'angle du côlon transverse. La pièce fut durcie et préparée avec le plus grand soin. Certains points de la préparation montrent de vastes alvéoles cancéreux dissociant les fibres musculaires lisses de l'intestin (fig. 14). Nous avons

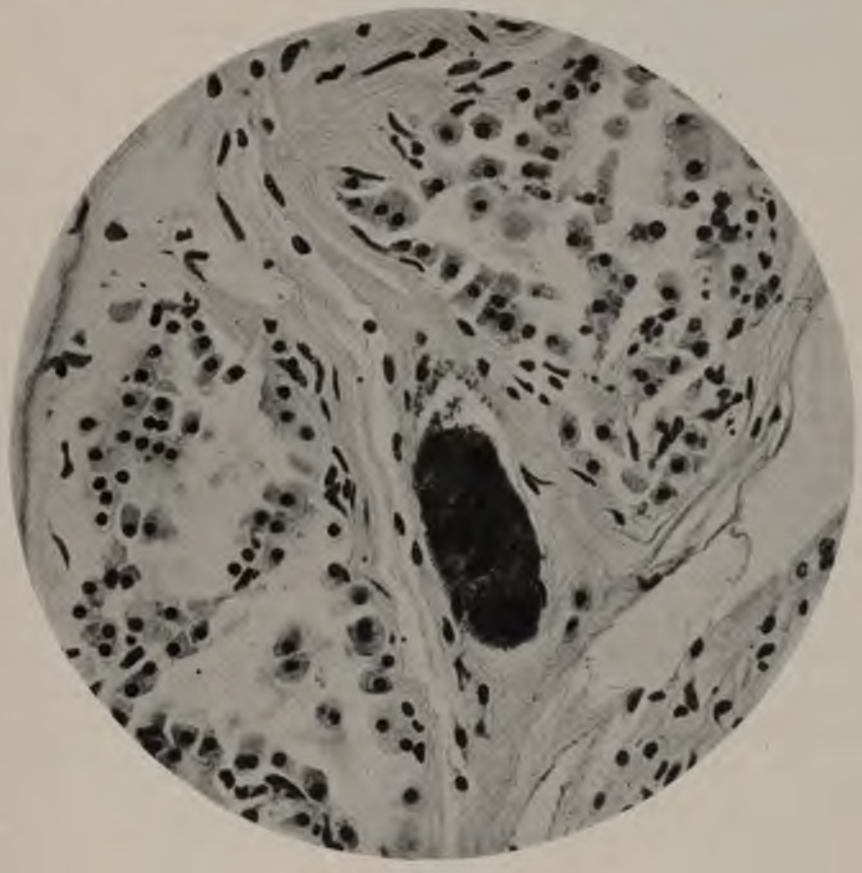

Fig. 22. — Souris 13. — Capillaire rempli de microcoques, entre deux alvéoles cancéreux. — Grossissement : 500 diam.

représenté (fig. 15 et 16) deux tumeurs très analogues, provenant du pancréas et de l'épiploon de l'homme. En d'autres points (fig. 17 et 18) on observe des lésions analogues à l'épithélioma cylindrique chez l'homme. A quelque distance se trouve un point (fig. 19) qui ressemble surtout à un alvéole d'épithélioma colloïde du corps thyroïde. Plus loin (fig. 20) ce sont de grossses cellules disséminées dans le tissu conjonctif, comme on les observe chez l'homme dans la zone d'envahissement des tumeurs analogues. D'autres endroits (fig. 21) ressemblent

à une coupe de kyste végétant de l'ovaire. Mais le fait le plus remarquable est que l'on distingue (fig. 21) au centre de groupements épithéliaux qui semblent avoir été déterminés par leur présence, des embolies microbiennes remplissant des capillaires dilatées. Ces embolies microbiennes se voient mieux, à un plus fort grossissement, sur les figures 22 et 23. Or l'injection de la culture de micrococcus neoformans remontait à six mois. La persistance d'embolies microbiennes de cette importance aussi longtemps après l'inoculation, en plein milieu des néoformations épithéliales, la juxtaposition de divers types de néoplasmes, analogues ici au cancer alvéolaire de l'estomac, là au cancer cylindrique de l'intestin, là encore à l'épithélioma colloïde du corps thyroïde, et plus loin au kyste végétant de l'ovaire, sont des particularités dont on ne peut nier l'importance.

Parmi nos animaux en expérience nous avons observé sur une guenon, trois mois après l'injection dans la mamelle d'une culture pure de micrococcus neoformans, l'apparition d'une tumeur du volume d'une noisette. Cette tumeur fut ponctionnée; le liquide obtenu était lactescent et donna, ce qui ne pouvait beaucoup nous étonner, une culture pure du micrococcus neoformans.

La petite tumeur se referma et grossit lentement : je l'ai extirpée en presque totalité au bout de six mois. Le liquide lactescent qui suintait à la pression des conduits galactophores ouverts au fond de la plaie fut recueilli dans des pipettes stérilisées et ensemencé. Ce liquide donna naissance à une culture pure du micrococcus neoformans. Nous représentons fig. 24, 25, 26 et 27, à divers grossissements, des coupes de cette tumeur expérimentale. On jugera que les lésions présentent une identité absolue avec celles que l'on observe dans l'adénome kystique spontané du sein chez la femme.

Notre dernière pièce expérimentale provient de la souris 3, qui mourut spontanément dix mois et demi après l'injection, sous la peau de la région dorsale, de un demi-centimètre cube d'une culture pure de micrococcus neoformans, provenant d'un sarcome de l'amygdale.

Cette souris a succombé à une obstruction intestinale produite par une masse adénomateuse de volume considérable et qui obstruait le gros intestin. Nous avons reproduit (fig. 28 et 29) les photographies de cette masse adénomateuse, dont certains points présentent une grande analogie avec les tumeurs analogues observées chez l'homme et même avec certains cancers de l'intestin, comme en témoigne la figure 30, qui représente un cancer du rectum chez l'homme. Plusieurs autres fragments, voisins ou éloignés de cet adénome, ont été prélevés sur l'intestin

de cette souris et examinés, en prenant soin de bien les orienter. En aucun autre endroit il n'a été possible de découvrir des images analogues. D'autres expériences sont en cours. Il est à désirer notamment qu'il me soit possible de faire des cultures de la variété de tumeur de la souris, bien étudiée par Borrel, et qui est susceptible de se greffer d'une souris blanche à l'autre.

Ces recherches sont longues et délicates. J'ai considéré les résultats

Fig. 23. — Souris 13. — Embolies microbiennes. — Grossissement : 1000 diam.

obtenus jusqu'ici dans mon laboratoire privé comme assez intéressants pour mériter d'être signalés.

Étiologie et pathogénie du cancer en général. — L'étude expérimentale que nous venons de faire du micrococcus neoformans nous permet dès aujourd'hui d'établir une théorie rationnelle du développement du cancer et en général de tous les néoplasmes. Si nous envisageons plus particulièrement *le cancer*, nous devons reconnaître qu'on

donne cliniquement le nom de cancer à des tumeurs d'aspect variable, mais dont le caractère essentiel est l'envahissement progressif des tissus et des ganglions lymphatiques. Comme l'infection à distance dépasse habituellement les limites appréciables à l'œil nu, l'ablation des tumeurs cancéreuses est presque toujours suivie de récidive. La récidive peut être locale, si l'opération a laissé des points infectés ; elle se fait à distance (récidive ganglionnaire ou métastase viscérale), si l'infection s'est étendue au loin, avant l'ablation du foyer primitif.

En effet, le cancer débute, presque sans exception, par un foyer local. Dans des cas très rares, il peut se produire, presque simultanément, deux cancers : cancer de la face et cancer du sein, cancer du sein et cancer de la vessie. Les cas de généralisation, dite d'emblée, sont presque toujours des cas de généralisation d'un petit foyer primitif, qui peut passer inaperçu. En somme, l'évolution du cancer, aussi bien pour le développement des foyers locaux, que des foyers à distance, présente une analogie remarquable avec l'évolution de la tuberculose.

Nature du cancer. — Le cancer est, d'après les expériences relatées ci-dessus, une maladie infectieuse ; la reproduction expérimentale de tumeurs par l'injection de certains parasites, particulièrement du micrococcus neoformans, ne laisse aucun doute à ce sujet. L'analogie de certains cancers avec les lésions produites par la coccidie oviforme du lapin a fait penser que certaines tumeurs pouvaient avoir une origine analogue. Bien qu'il n'y ait pas encore de certitude sur l'unité ou la multiplicité de l'agent infectieux, il est indiscutable que la genèse des tumeurs est l'expression d'un acte de défense de l'organisme contre l'invasion du germe pathogène. Les cellules du tissu conjonctif, du tissu osseux, ou les épithéliums, suivant que le germe a envahi le tissu conjonctif ou bien un organe épithélial, peau, muqueuses, ou tissu glandulaire, prolifèrent et exercent leur action destructive sur les organismes infectieux. Ici, ce ne sont plus les phagocytes ordinaires de l'inflammation qui entrent en action : les germes du cancer excitent spécialement les cellules des tissus normaux de l'économie. Ce sont ces cellules, qu'elles proviennent du feuillet interne ou du feuillet externe du blastoderme, qui entrent en multiplication, et qui exercent vis-à-vis des germes du cancer le rôle de phagocytes.

On voit sur les pièces expérimentales, dans le testicule du cobaye par exemple, les épithéliums des tubes séminifères bourrés de microbes, dont la plupart sont déformés et perdent la faculté de se colorer aux couleurs d'aniline.

Le processus néoplasique est donc un processus inflammatoire

spécial, mais il peut s'accompagner, et le cas est fréquent, d'un processus inflammatoire ordinaire, avec multiplication des leucocytes. L'union de ces deux processus est très évidente sur beaucoup de pièces pathologiques, et sur certaines pièces expérimentales. Il paraît même démontré que l'union d'un processus inflammatoire banal et du pro-

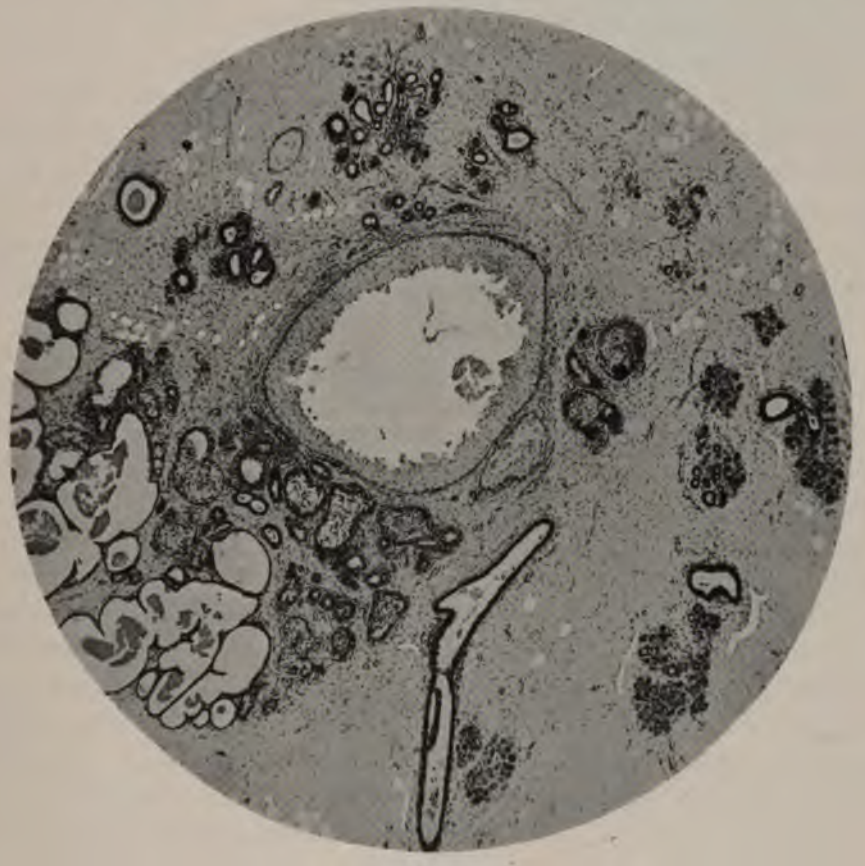

Fig. 24. — Adénome kystique expérimental de la mamelle.
Grossissement : 40 diam.

cessus néoplasique active considérablement l'évolution de ce dernier.

Cette théorie n'a qu'un inconvénient : c'est de détruire en quelques lignes tout ce qui a été écrit sur les tumeurs ; mais elle est basée actuellement sur un assez grand nombre d'observations pour mériter d'être développée comme elle le comporte. Que le germe irritant se trouve dans le tissu adipeux, il produira le lipome ; il y a des lipomes à marche rapide, et j'ai obtenu des cultures positives de mon « micrococcus neoformans », en ensemençant un lipome du cordon testiculaire

qui s'était développé tellement vite, qu'on l'avait pris pour une hydrocèle. A la mâchoire, on observera l'ostéo-sarcome : l'infection se fait autour du collet des dents; dans le pharynx nasal, on observera des tumeurs à éléments fasciculés, qui sont intermédiaires à l'épithélioma et au sarcome. Un goitre, chez une jeune femme, vient de nous donner des cultures identiques. Je les ai obtenues aussi d'un lymphadénome pleuro-pulmonaire de plus de deux kilogrammes, d'un sarcome des muscles de l'avant-bras, chez un enfant, ayant envahi les ganglions de l'aisselle et le muscle grand pectoral. Parmi les tumeurs sarcomateuses, ou ostéo-sarcomateuses, qui n'ont pas donné de cultures, je puis en citer plusieurs, notamment une tumeur primitive des muscles de la cuisse chez une jeune femme : aucune des tumeurs stériles n'a récidivé. Au contraire, les tumeurs dont la plupart des fragments ensemencés m'ont donné des cultures positives, se sont développées rapidement, lorsqu'elles n'ont pas été opérées, ou bien ont récidivé après l'opération.

La transformation des tumeurs bénignes en tumeurs malignes s'explique sans difficulté : dans cette lutte entre les cellules normales de l'économie, qui se multiplient pour les englober, et les germes pathogènes, la victoire peut rester à ces derniers. Un lipome, longtemps bénin et stationnaire, peut, sous l'influence d'une poussée infectieuse nouvelle, provoquée, par exemple, par un traumatisme, devenir une tumeur maligne; un myxome à développement rapide pourra se transformer en sarcome. Fait remarquable, les tumeurs, même malignes, développées aux dépens des cellules qui proviennent du feuillet moyen du blastoderme, ne déterminent pas aussi rapidement et aussi communément que les tumeurs épithéliales l'infection des ganglions lymphatiques. Cette particularité paraît due à la vitalité plus grande des cellules de cette provenance, qui sont, d'ailleurs, beaucoup mieux irriguées par le torrent circulatoire que les épithéliums, ces derniers se trouvant isolés, dans les tissus normaux, par le *basement membrane*, qui les sépare du derme ou du chorion muqueux.

La théorie infectieuse du cancer explique également la coïncidence du cancer et du sarcome, du cancer épithélial et des tumeurs provenant du feuillet moyen du blastoderme. L'épithélioma de la muqueuse utérine est fréquent à la surface des fibromes saillants dans la cavité de cet organe : il n'est pas extraordinaire que le même agent infectieux puisse occasionner le développement du fibro-myome et celui de l'épithélioma.

Il en est de même de certaines tumeurs mixtes, par exemple de ces sarcomes du sein qui peuvent devenir énormes, sans infection ganglionnaire, et où, histologiquement, on observe, au milieu d'une

gangue de cellules fusiformes, de nombreux tubes glandulaires néoformés et proliférants. Il est aujourd'hui sans intérêt de discuter pour savoir si ces tumeurs sont des sarcomes purs ou des tumeurs mixtes, qu'on pourrait nommer des sarcomes épithéliomateux : l'agent infectieux peut occasionner, dans ces cas, une réaction spéciale qui dépend peut-être de la réaction personnelle de l'individu vis-à-vis d'un même

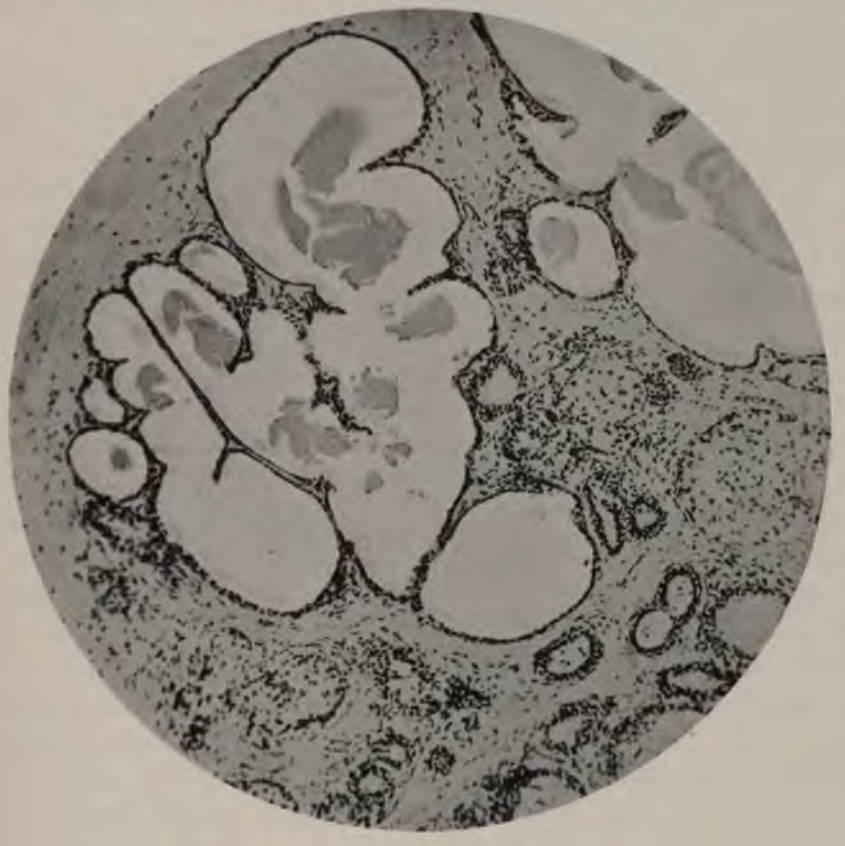

Fig. 25. — Adénome kystique expérimental de la mamelle. — Grossissement : 100 diam.

germe pathogène, et qui est susceptible de produire une multiplication conjonctive prédominante.

Ce que nous avons dit de la généralisation plus lente des tumeurs développées aux dépens des cellules du tissu moyen du blastoderme, s'applique à ces gros sarcomes du sein, dont la bénignité est remarquable, par rapport à la malignité des tumeurs exclusivement épithéliales de la glande mammaire.

Nous arrivons aux tumeurs épithéliales : qu'il s'agisse d'un papillome ou d'un cancroïde de la peau, d'un épithélioma de la lèvre ou de la mu-

queuse buccale, d'un cancer glandulaire ou intestinal, l'évolution est identique. Nous avons déjà signalé la présence du « micrococcus neoformans » dans l'écoulement du mamelon d'une femme qui n'a pas de tumeur du sein et qui est en observation : qu'un canal galactophore parasité vienne à s'oblitérer, ou qu'une contusion du sein vienne à provoquer une rupture des acini infectés, le cancer se développera. L'adénome, c'est-à-dire la tumeur bénigne du sein, correspond à la période où les acini glandulaires ne se sont pas encore rompus sous la pression déterminée par la multiplication des épithéliums : cette rupture du basement membrane des acini se fait à une période très différente, dans l'évolution des diverses tumeurs.

Le cancer est constitué dès qu'il y a commencement de généralisation, et le public a toujours eu une tendance très logique à dénommer du mot de cancer tout néoplasme, quelle que soit sa variété histologique, dont l'accroissement progressif entraîne fatalement la mort à plus ou moins longue échéance.

Les histologistes ont voulu, faute de mieux, diviser les tumeurs en une longue série de variétés, d'après les tissus. Si l'on arrive au type épithélial, on s'aperçoit bientôt qu'il faut encore subdiviser les épithéliomas suivant chaque espèce d'épithélium infecté, et l'on est obligé de décrire, non seulement l'épithélioma dans ses différentes formes, l'adénome simple et le carcinome, mais bien l'épithélioma de la peau, l'épithélioma de telle ou telle muqueuse, le cancer glandulaire du sein, du foie, du rein, de la prostate. Malgré toutes ces complications, au milieu desquelles les savants les plus compétents se trouvent en désaccord, on rencontre encore des tumeurs, telles que les gliomes du cerveau, les endothéliomes dits primitifs de la pie-mère, certaines tumeurs de la parotide, du pharynx, etc., pour lesquelles on est obligé de créer des chapitres spéciaux. Il existe donc, à côté de l'inflammation banale qui est l'inflammation destructive — qu'il s'agisse de microbes pyogènes, de tuberculose ou d'actinomycose, — une inflammation néoformatrice, qui est le processus de la formation des tumeurs. Il résulte de cette nouvelle théorie que l'extirpation complète du foyer néoplasique primitif, si ce foyer, comme il arrive neuf fois sur dix, est unique, peut être suivie d'une guérison durable.

La clinique ne nous démontre-t-elle pas que l'ablation des épithéliomas des régions accessibles, des petits cancers glandulaires faciles à extirper largement, est très fréquemment suivie d'une guérison complète, bien que l'examen histologique démontre qu'il s'agit d'une tumeur de type malin? Je puis citer notamment un cancer du sein

avec adénopathie ganglionnaire étendue, opéré par moi, chez une personne de ma famille encore existante, il y a dix-sept ans ; c'est un carcinome du type histologique le plus malin et les ganglions étaient cancéreux. Il n'y a pas eu de récidive : j'avais eu la chance d'enlever au delà des ganglions envahis. Je pourrais citer d'autres cas analogues,

Fig. 26. — Adénome kystique expérimental de la mamelle.
Grossissement : 150 diam.

mais celui-ci est le plus caractéristique, au point de vue de la longue durée de la survie. Je dois ajouter que j'ai opéré depuis la même personne d'un volumineux lipome du dos, qui s'est comporté comme une tumeur absolument bénigne, bien que sa croissance ait été très rapide.

Il est donc nécessaire que le public apprenne à ne pas confondre le mot tumeur et le mot cancer; le mot tumeur signifie une saillie anormale d'une des régions quelconques du corps. Qu'il s'agisse d'un abcès, d'un kyste synovial ou glandulaire par rétention, d'une loupe du cuir

chevelu, ou d'un carcinome de l'intestin, il y a dans chacun de ces cas « tumeur ». Le mot néoplasme est déjà plus précis, puisqu'il élimine tout ce qui a trait à l'inflammation banale; quant au mot cancer, il doit être réservé aux néoplasmes malins, dont l'évolution est assez menaçante pour permettre de supposer que la généralisation est imminente.

Traitement. — Il découle de ce qui précède, que nous pouvons espérer un traitement général des néoplasmes. Il est évident que toute médication qui active la résistance vitale peut agir, dans le cas de néoplasme malin, pour relever l'état général, de même qu'il est de notion vulgaire que les grandes dépressions physiques et morales sont éminemment favorables à l'évolution rapide du cancer. Une mère perd un fils unique: elle tombe dans une période de dépression morale intense et se trouve atteinte de cancer utérin dix à douze mois après; qui sait si le germe infectieux n'aurait pas été éliminé par le revêtement épithélial de la muqueuse, si l'état général avait été meilleur, ou bien si l'on avait pu employer à temps une médication appropriée, la médication cacodylique par exemple? Jusqu'à la découverte confirmée d'un sérum anticancéreux, le seul traitement curatif du cancer restera l'ablation large de la tumeur primitive, avant la période de généralisation. Nous avons vu qu'on pouvait obtenir des guérisons durables dans des cas même où l'on avait dû enlever des ganglions infectés; mais il est évident que, dès que la généralisation a commencé, il est impossible au chirurgien le plus expérimenté en matière de cancer, d'être certain que l'infection générale n'a pas dépassé les limites possibles de l'opération, Il faut donc que les médecins et le public se fassent à cette idée, que le diagnostic précis ne sera jamais fait trop tôt, et que, par exemple, dans les cas de probabilité d'un cancer de l'estomac, une laparotomie faite à temps et suivie, s'il n'y a encore qu'un spasme permanent du pylore ou bien un ulcère rond, de gastro-entérostomie, pourra dans bien des cas sauver le malade et prévenir l'évolution ultérieure d'un cancer.

L'opération, d'ailleurs, donne souvent des résultats étonnants, même dans le cas de cancer, et il existe dans la science un certain nombre de guérisons, par l'opération, de cancers du pylore et de l'intestin, et maintenues durant quatre ou cinq années. J'ai pour mon compte un opéré de gastro-entérostomie pour cancer, qui vit encore actuellement, et qui a été opéré *il y a dix ans:* le diagnostic n'est pas douteux, et ce malade, qui a conservé un très bon aspect, présente un cancer squirrheux en plaque de la cicatrice et de la paroi abdominale. Mais il est indiscutable que, s'il faut opérer le plus tôt possible, l'évo-

lution de certains cancers à forme squirrheuse et de certaines récidives lentes peut être aujourd'hui enrayée, dans une proportion remarquable, par l'injection de substances inoffensives et dont l'action thérapeutique se confirme de jour en jour.

Les seules injections qui méritent de nous arrêter sont :

Fig. 27. — Adénome kystique expérimental de la mamelle.
Grossissement : 500 diam.

1° Parmi les substances chimiques : les injections de chlorhydrate de quinine et de cacodylate de soude ; 2° Parmi les produits émanant d'un microbe, les injections d'un liquide obtenu par l'atténuation des cultures du micrococcus neoformans.

1° *Chlorhydrate de quinine et cacodylate de soude.* — Le chlorhydrate de quinine s'injecte en solutions stérilisées, à la dose de 10 à 50 centigrammes par jour, et le cacodylate de soude à la dose de 5 à 20 centigrammes. Ces injections n'ont pas donné, pour le traitement des

tumeurs malignes en voie d'évolution rapide, les résultats qu'on en avait d'abord espérés, mais elles paraissent favorables pour remonter l'état général après les opérations de cancer et pour retarder, sinon pour empêcher la récidive.

2° **Action des toxines du micrococcus neoformans. — Séro-**

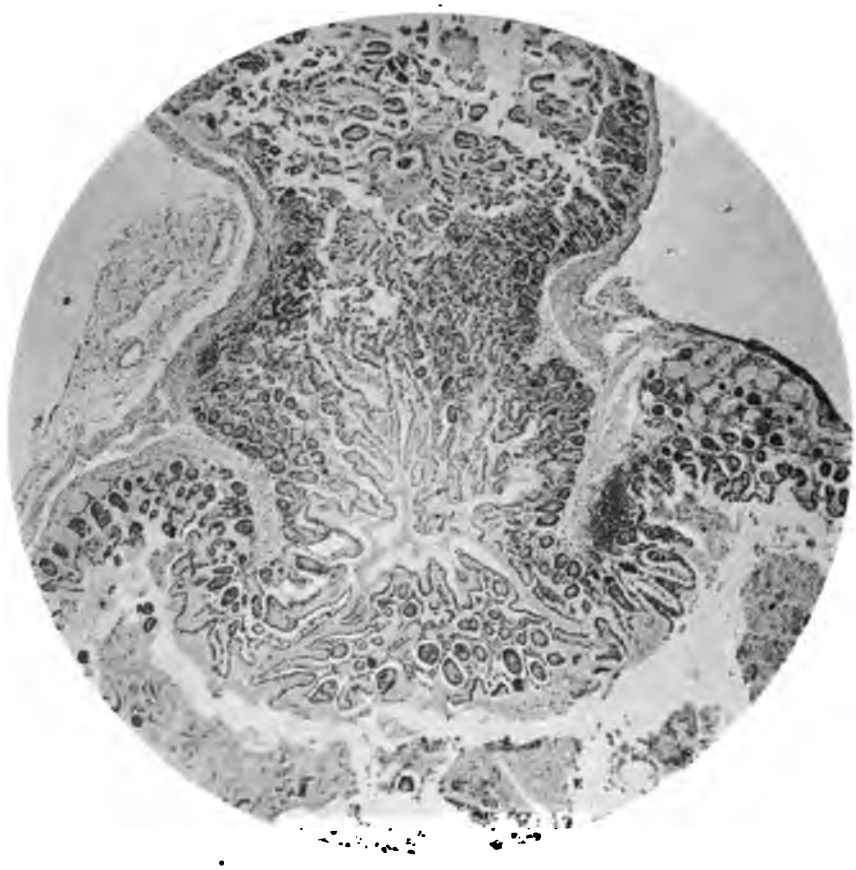

Fig. 28. — Souris 3. — Adénome de l'intestin. — Grossissement : 45 diam.

thérapie anticancéreuse préventive et curative. — Nous avons remarqué, dès que nous avons été à même de cultiver en grande quantité le micrococcus neoformans, que les toxines produites par le développement de ce microbe dans le bouillon glycériné, déterminent chez les cancéreux, particulièrement au niveau des ganglions néoplasiques, une réaction assez comparable à celle que donne la tuberculine sur les tissus tuberculeux. Les injections doivent donc être faites avec la plus grande prudence dans les cas de cancer à évolution rapide, et compliquées d'une infection ganglionnaire étendue.

Mes injections ont donné au contraire d'excellents résultats, soit dans des cas de cancer inopérables à marche lente, soit après l'opération, pour retarder ou prévenir la récidive.

Parmi les cas où la sérothérapie anti-néoplasique a donné de bons résultats, nous citerons d'abord un cancer du sein en cuirasse, absolument inopérable. Les plaques indurées se sont rétrécies, la

Fig. 29. — Souris 3. — Adénome de l'intestin. — Grossissement : 125 diam.

masse du grand pectoral, qui était envahie, s'est assouplie, et l'amélioration a été constatée par tous ceux qui avaient observé, à l'arrivée de la malade, l'œdème de tout le membre supérieur, aujourd'hui complètement disparu. La plaque cancéreuse, qui se trouvait ulcérée au niveau du mamelon et présentait sur toute son étendue une teinte d'un rouge violacé, est aujourd'hui d'une couleur gris jaunâtre très pâle, et l'on y observe plusieurs petits points de peau saine qui ont l'aspect de greffes dermo-épidermiques en voie d'accroissement. L'ulcé-

ration du mamelon s'est cicatrisée sans aucun pansement spécial ; les nodules cutanés très nombreux qui entouraient la plaque cancéreuse ont diminué de volume et d'étendue.

Nous avons obtenu par le même traitement la régression d'un épithélioma récidivé et inopérable du sac lacrymal et de la partie

Fig. 30. — Cancer du rectum chez l'homme. — Grossissement : 35 diam.

médiane du frontal, ainsi que l'amélioration de plusieurs cas de cancers inopérables de l'utérus, de la langue et du plancher de la bouche.

Parmi les malades en observation, nous mentionnerons un opéré de gastro-entérostomie pour cancer, opéré il y a dix ans, et qui était revenu à la clinique avec une induration cancéreuse énorme de la paroi abdominale, compliquée d'une fistule gastrique. Les tissus indurés se sont assouplis et la fistule s'est cicatrisée après quelques semaines de traitement, pendant que s'améliorait l'état général.

Nous insisterons sur la sérothérapie préventive, telle que nous la

pratiquons aussitôt après les opérations de cancer, pour éviter ou pour retarder l'évolution de la récidive. Nous avons en observation plusieurs cas de cancers déjà récidivés, et jugés inopérables par d'autres collègues. J'ai opéré ces malades et je les ai soumis ensuite aux injections préventives de mon sérum anti-néoplasique. Il n'y a pas eu de nouvelle récidive. Ces cas se multiplient, mais les observations sont longues à recueillir et il faut trop souvent se débattre avec la mauvaise volonté et l'insouciance des malades ou de leur entourage.

Les résultats que nous signalons sont encore bien peu de chose peut-être pour les esprits trop pressés, qui voudraient voir le cancer disparaître aussi facilement qu'une fausse membrane diphtéritique après l'injection du sérum de Roux et Behring; il faut cependant reconnaître que la science a fait, du côté du cancer, un pas énorme, et que l'évolution du cancer, s'il est encore impossible de l'entraver avec certitude, peut être au moins retardée dans presque tous les cas, dans ceux naturellement où les malades sont traités à temps. Il est vraisemblable qu'à la période de généralisation, on ne pourra jamais espérer une guérison complète. En effet, la guérison du cancer à cette période exigerait, pour être radicale, la reconstitution de viscères essentiels à la vie, tels que le foie et les autres organes qui ont été progressivement envahis et détruits par le processus cancéreux.

EXPÉRIENCES DANS LES HOPITAUX DE MADRID

Pendant le Congrès de Madrid le 23, le 24 et le 26 avril, grâce à l'extrême obligeance des docteurs Guttierrez, Berruéco et Manuel Castillo, j'ai pu ensemencer, moins d'une heure après l'opération, et avec toutes les précautions de rigueur, quatre cas différents de néoplasmes :

	Tubes ensemencés.	Pleine tumeur.	Ganglions. Fragments.	Ganglions. Pipette.	Tubes fertiles.	
1° Cancer du sein. . .	7	2	2	3	0	
2° Adénome du sein. .	1	»	1	»	1	(le 4e jour).
3° Cancer du sein. . .	8	2	5	1	2	Ganglions fragm. (le 3e et le 5e jour).
4° Cancer de la Gl. lacr. .	7	1	6	»	1	Pleine tumeur.
Total. . . .	23	5	14	4	4	3 ganglions axill. (culture pure). 1 pleine tum. (infection).

Le seul tube infecté provenait de la tumeur lacrymale, qui était en contact direct avec le globe de l'œil suppuré. Les gros ganglions de

ce quatrième cas (épithélioma de la glande lacrymale) n'ont pas donné de culture, comme il arrive d'habitude pour les gros ganglions cancéreux, qui sont infertiles.

Le premier cas de cancer du sein n'a pas donné de culture ; c'était un cancer à évolution torpide.

Le deuxième cas, dont le ganglion, encemencé seul, a donné une culture pure le quatrième jour, était un adénome kystique du sein à marche rapide. Le troisième cas : cancer du sein à évolution rapide avec adénopathie axillaire multiple, a donné deux cultures pures, le troisième et le cinquième jour. Le sédiment des tubes non fertiles a laissé voir dans les quatre cas, sur les lamelles, des diplocoques très nets, colorables par la méthode de Gram.

EXPÉRIENCES DE CONTROLE

Nous venons d'instituer depuis le 1er mai, M. Herteloup et moi, une nouvelle série d'expériences de contrôle : Nous avons ensemencé sur le milieu qui convient au micrococcus néoformans de nombreux fragments de tissus frais prélevés au moment de l'incision, dans des opérations variées, particulièrement des fragments de tissu adipeux sous-cutané, de tissu musculaire et des ganglions lymphatiques profonds, dont un ganglion prévertébral. Les quelques tubes qui ont donné des cultures positives contenaient des microbes de la peau, entraînés par la lame du bistouri. C'étaient en général des staphylocoques, et dans un cas, un microbe assez analogue au micrococcus néoformans par sa culture très filante sur agar-agar. Mais ce microbe, qui présente des analogies avec le coccus polymorphe de la peau, se différencie du micrococcus néoformans par ces deux caractères.

1° Il ne liquéfie pas la gélatine ;

2° Il donne sur pomme de terre une culture blanche très visible.

Le micrococcus néoformans ne paraît donc pas se rencontrer communément en dehors des tissus néoplasques. Nous ne voudrions pas conclure cependant qu'il soit impossible de le rencontrer chez des personnes non cancéreuses, comme il arrive de rencontrer le bacille tuberculeux dans les crachats de personnes non tuberculeuses. Sa découverte exceptionnelle, en dehors des cas de néoplasme, prouverait seulement, ce qui est vraisemblable, que le micrococcus néoformans est très répandu dans la nature.

LANE MEDICAL LIBRARY

To avoid fine, this book should be returned on or before the date last stamped below.

L261 Dojen, Eugène L.
D75 Le icrococcus neo-
1903 formans et les néo-las-

NAME L261	DATE DUE